



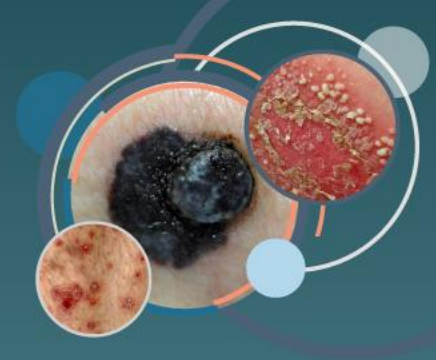
SCUOLA DERMATOLOGICA  
SERGIO CHIMENTI

**ROMA** 17-18 Maggio 2024  
Roma Eventi - Piazza di Spagna - Via Alibert 5A, 00187 Roma

1° INCONTRO 2024


YES<sup>or</sup> NO CONTEST

**Dermatology Update**



*Luca Pellegrino*

Casistica clinica LC-OCT



PER RISPONDERE **meeter.it/yon**  
collegati con il tuo smartphone a:

 **SCUOLA DERMATOLOGICA**  
SERGIO CHIMENTI

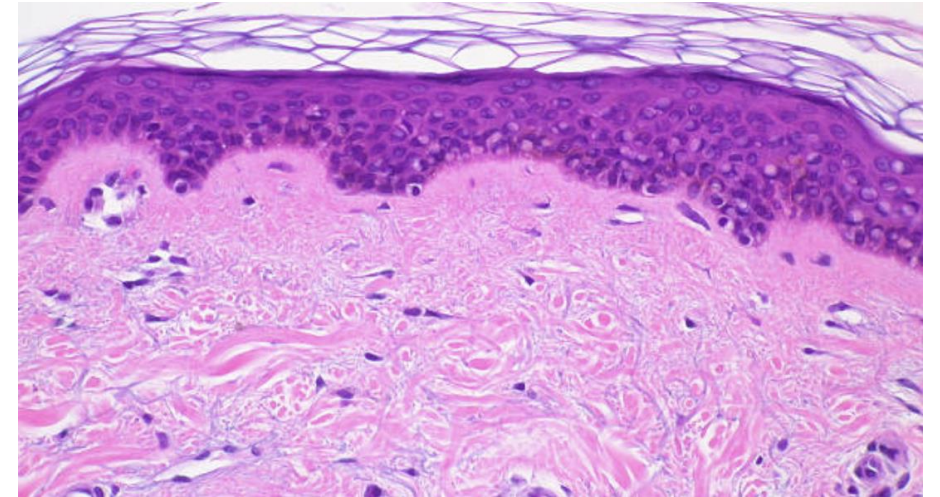
**Dermatology Update**  
ROMA 17-18 Maggio 2024

**YES**<sup>or</sup>**NO**

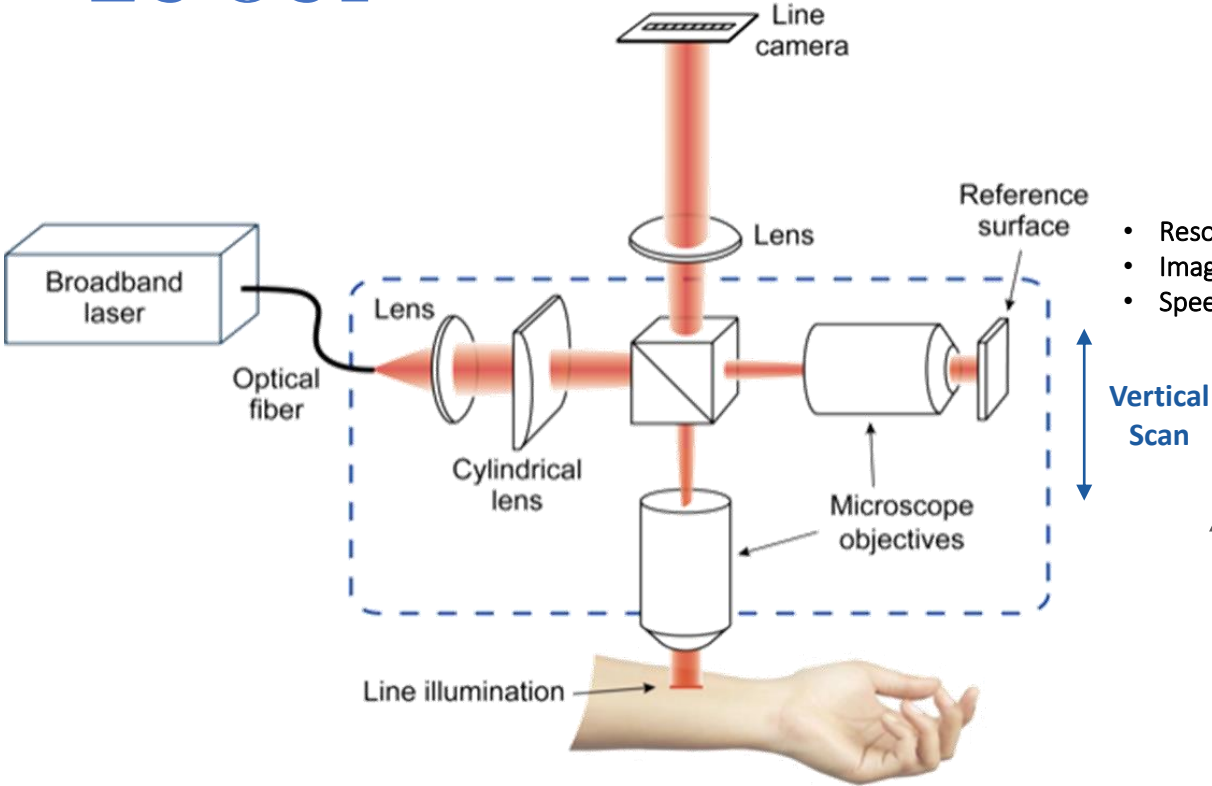
**CONTEST**  
3° INCONTRO

# LC-OCT

LIVE  
VERTICAL

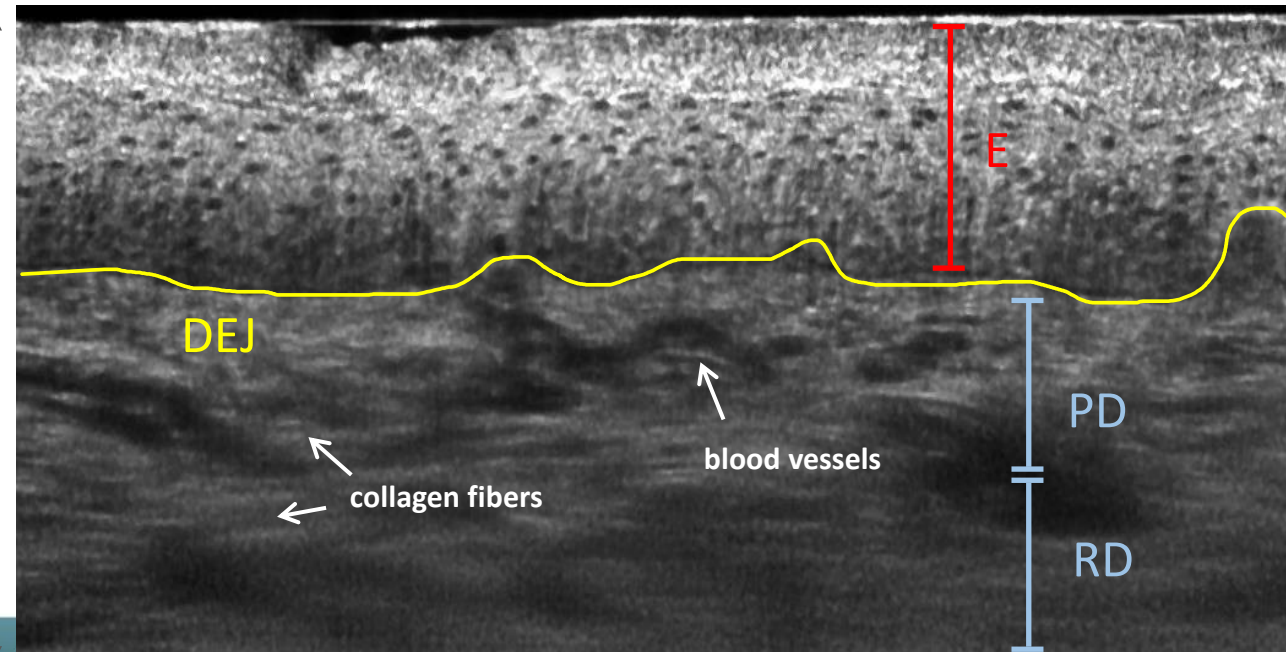


- Resolution:  $1.3 \mu\text{m} \times 1.1 \mu\text{m}$
- Image size:  $1.2 \text{ mm} \times 0.4 \text{ mm}$
- Speed: 8 frames/s



0.4 mm

E, epidermis  
DEJ, dermal-epidermal junction  
PD, papillary dermis  
RD, reticular dermis



PER RISPONDERE collegati con il tuo smartphone a: [meeter.it/yon](https://meeter.it/yon)



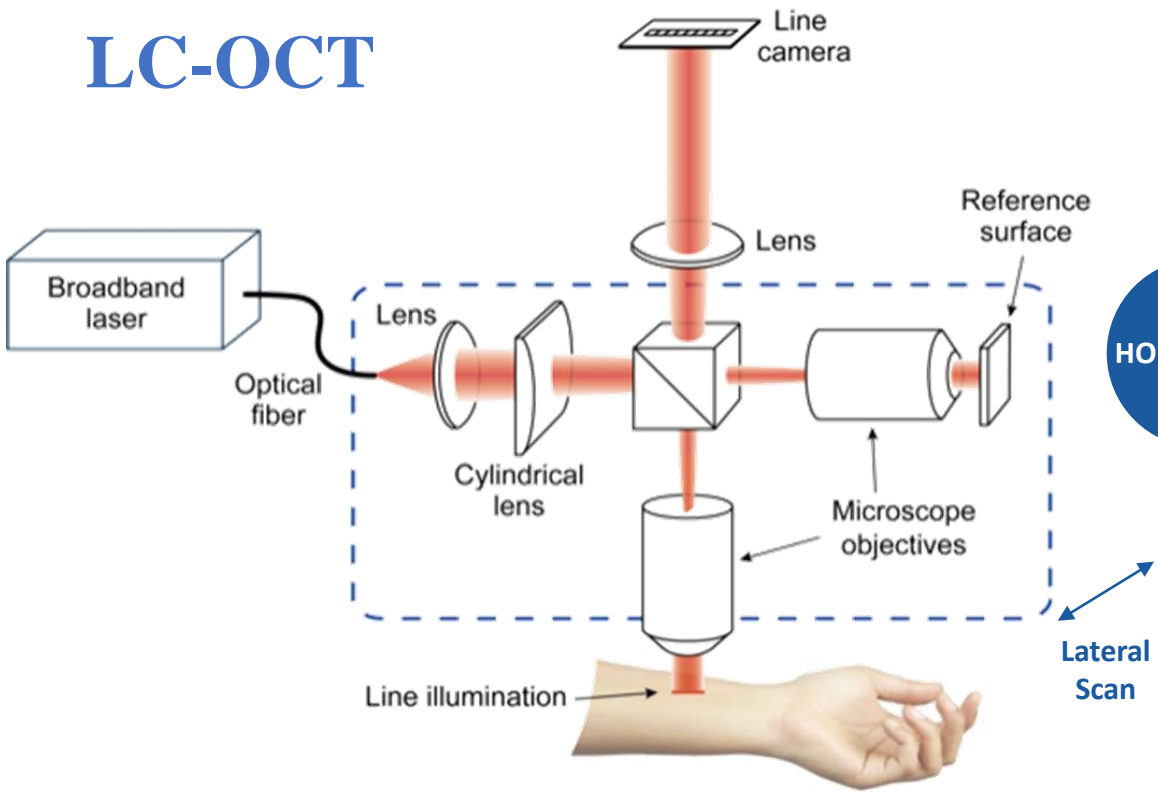
SECCO DERMATOLOGIA  
SERGIO CHIMENTI

DERMATOLOGY Ospedale  
ROMA 17-18 Maggio 2024

YES NO 3° INCONTRO


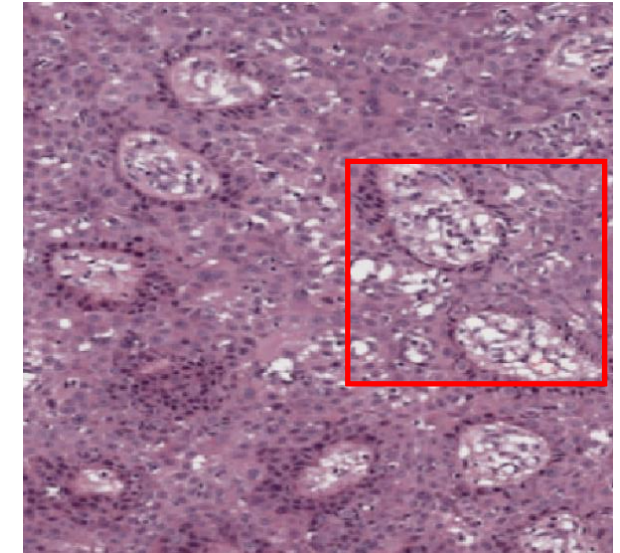


# LC-OCT




LIVE  
HORIZONTAL

- Resolution:  $1.3 \mu\text{m} \times 1.3 \mu\text{m}$
- Image size: 1.2 mm x 0.5 mm
- Speed: 8 frames/s



KC

0.4 mm



keratinocytes

PER RISPONDERE collegati con il tuo smartphone a: [meeter.it/yon](https://meeter.it/yon)



SCUOLA DERMATOLOGICA  
SERGIO CHIMENTI

DERMATOLOGY UPDATE  
ROMA 17-18 Maggio 2024

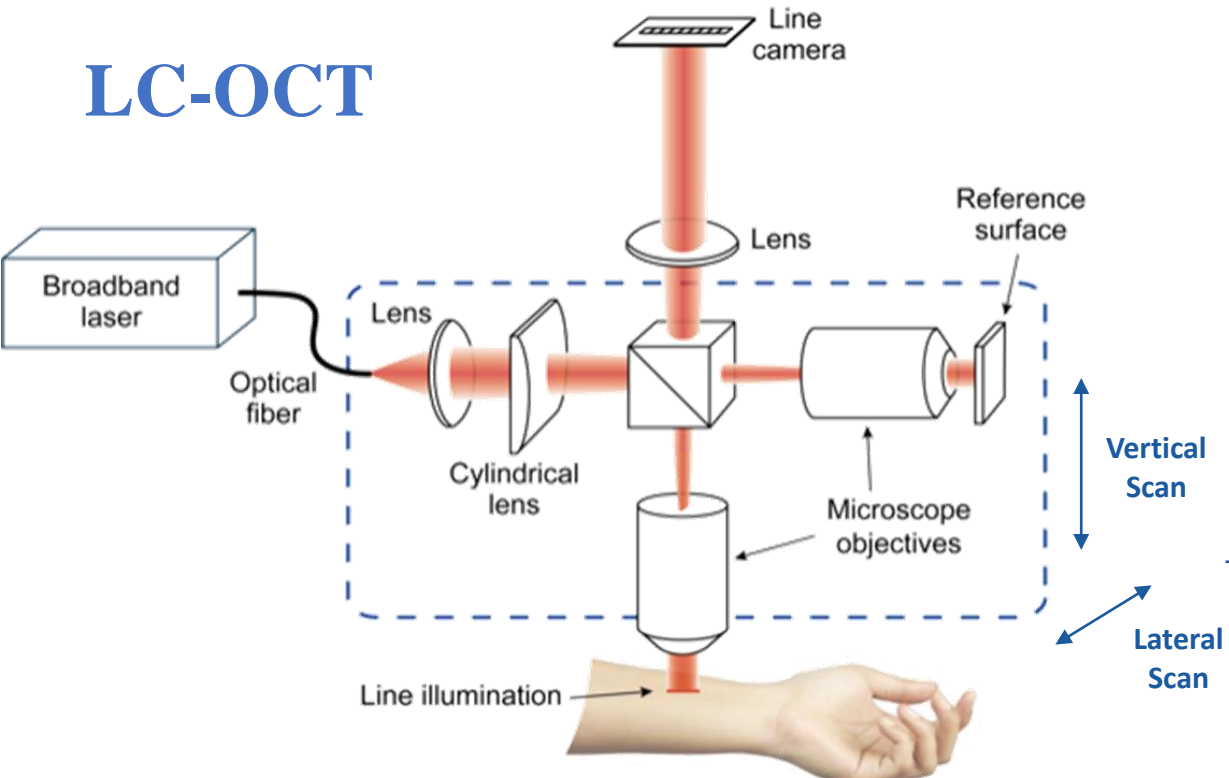
YES NO

CONTEST  
3° INCONTRO



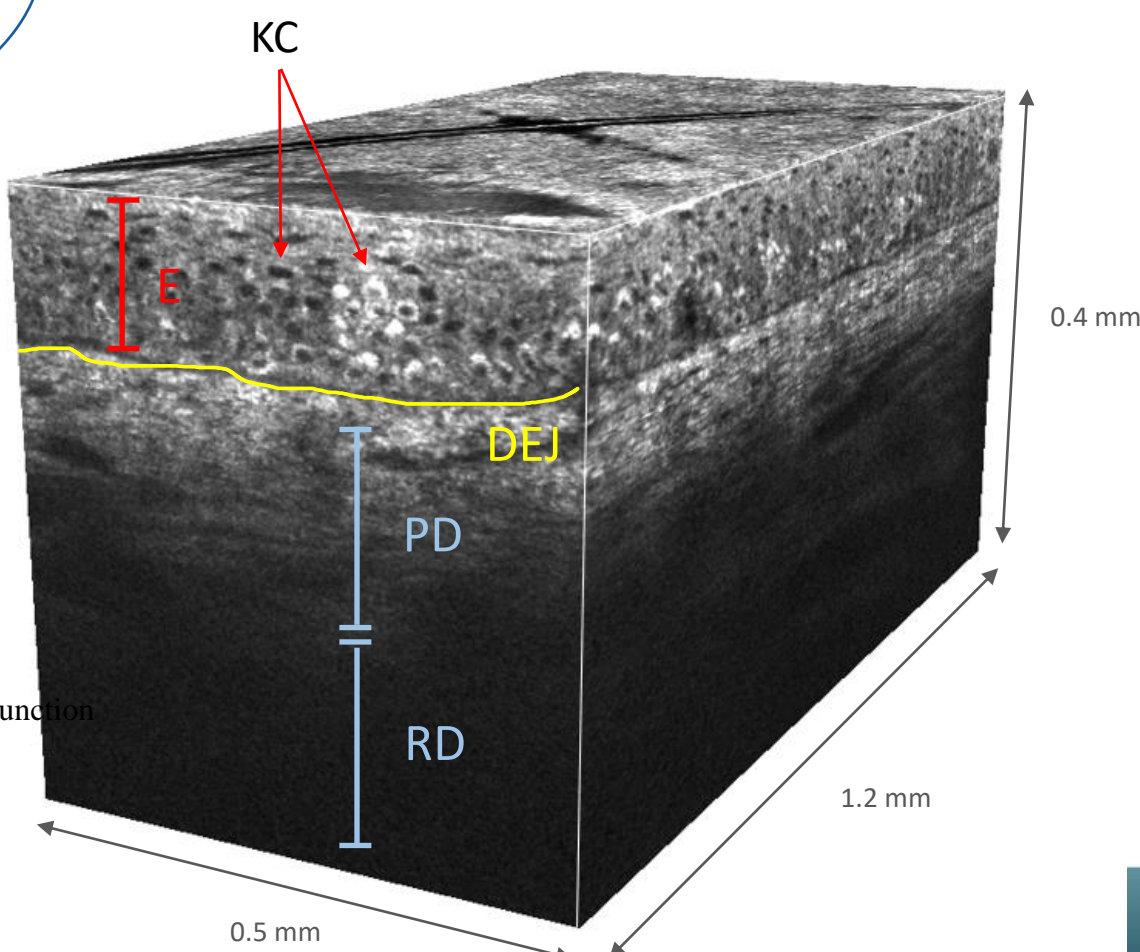


# LC-OCT

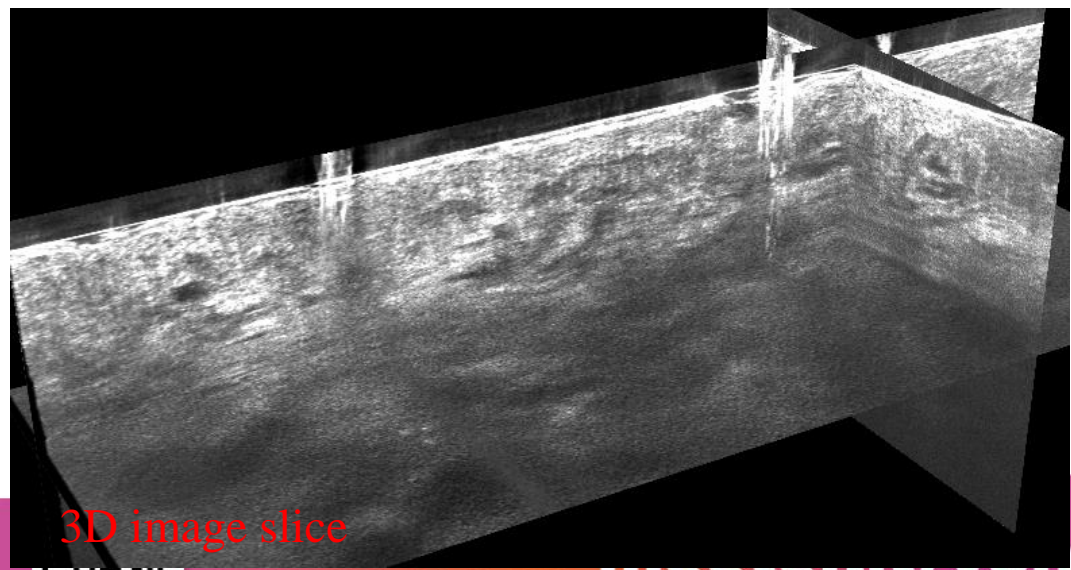


3D  
MODE

- Resolution:  $1.3 \mu\text{m} \times 1.3 \mu\text{m} \times 1.1 \mu\text{m}$
- Image size:  $1.2 \text{ mm} \times 0.5 \text{ mm} \times 0.5 \text{ mm}$
- Speed: up to 26 frames/s



KC, keratinocytes  
 E, epidermis  
 DEJ, dermal-epidermal junction  
 PD, papillary dermis  
 RD, reticular dermis



3D image slice

collegati con il tuo smartphone a:



# Current LC-OCT literature evidence

	Author	N of Patients
Basal cell carcinoma	- Suppa et al, 2021	89
	- Ruini et al., 2021	52
	- Verzì et al., 2021	14
	- Cappilli et al, 2021	6
	- Cappilli et al. 2022	74
	- Cappilli et al, 2022	8
	- Gust et al, 2022	182
	- Cinotti et al, 2023	52
	- Verzì et al, 2021	31
	- Di Stefani A, 2023	51
Actinic keratoses – squamous cell carcinoma	- Cappilli et al, 2023	52
	- Olesen et al, 2023	9
	- Lenoir et al, 2021	30
	- Cinotti et al, 2021	158
	- Ruini et al, 2021	73
Melanoma	- Schuh et al, 2022	84
	- Perez-Anker et al, 2022	12

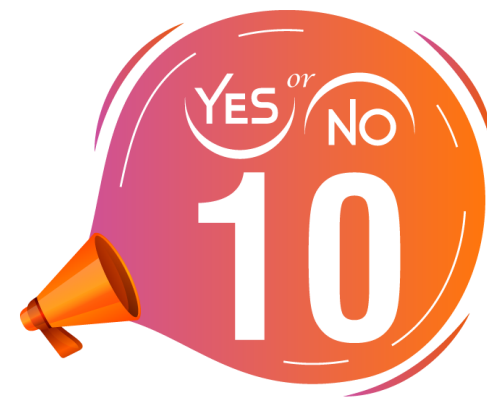	Author	N of Patients
Inflammatory diseases	- Verzì et al, 2022	15
	- Tognetti et al, 2021	19
	- Tognetti L et al, 2022	30
	- Orsini C et al, 2024	17
	- Truong TM et al, 2023	1
	- Kurzeja M et al, 2024	6
Infectious diseases	- Ruini et al, 2020	1
	- Di Stefani A, et al, 2020	2
	- Orsini C et al, 2023	1
	- Lacarrubba et al, 2021	12
	- Verzì et al. 2021	3
	- Cortonesi et al. 2022	1
	- Cappilli et al, 2022	3
	- Palmisano G et al, 2024	1

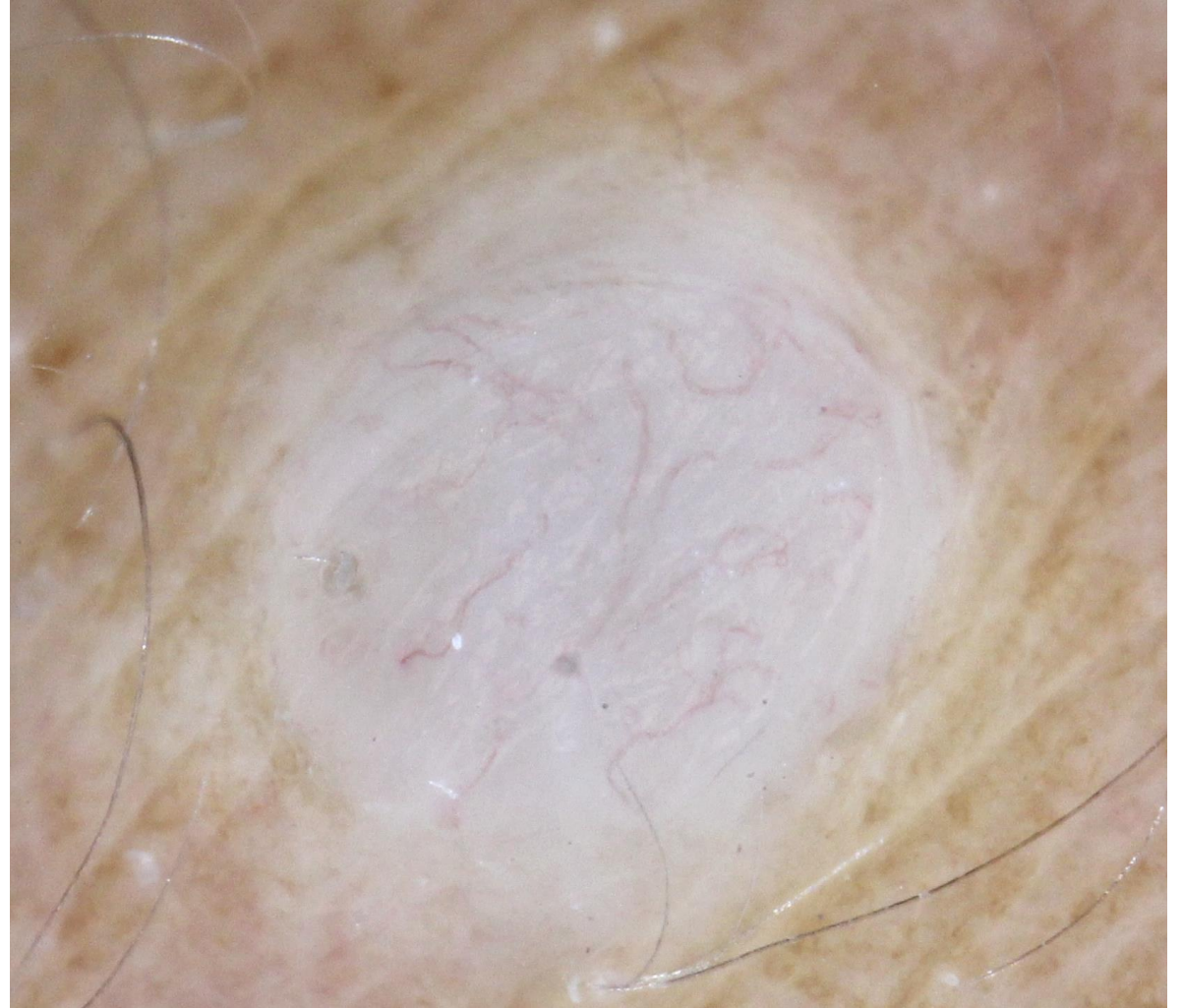
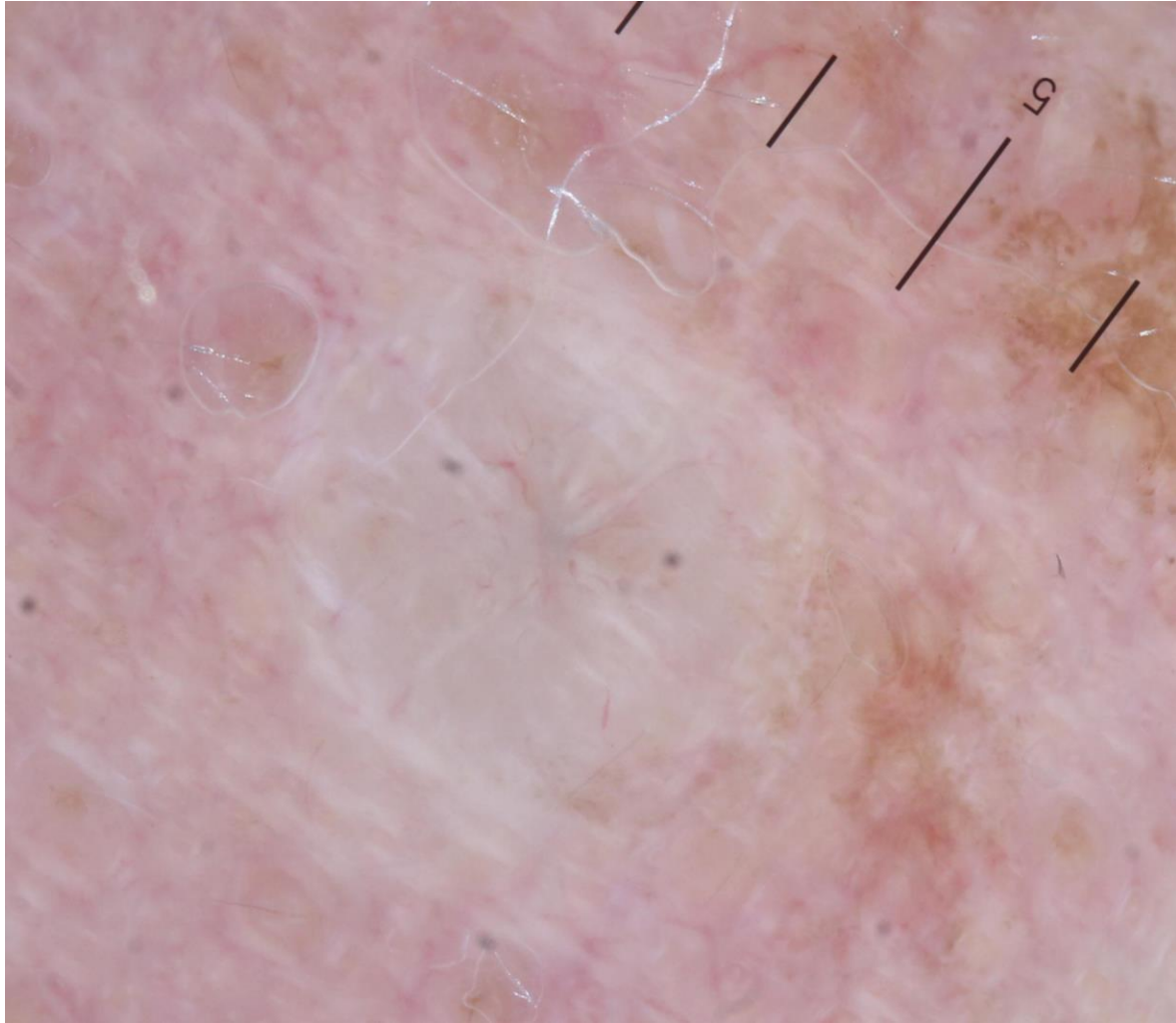




1. LC OCT è una metodica di imaging che permette di ottenere scansioni verticali, orizzontali e 3D?

1. Sì
2. No





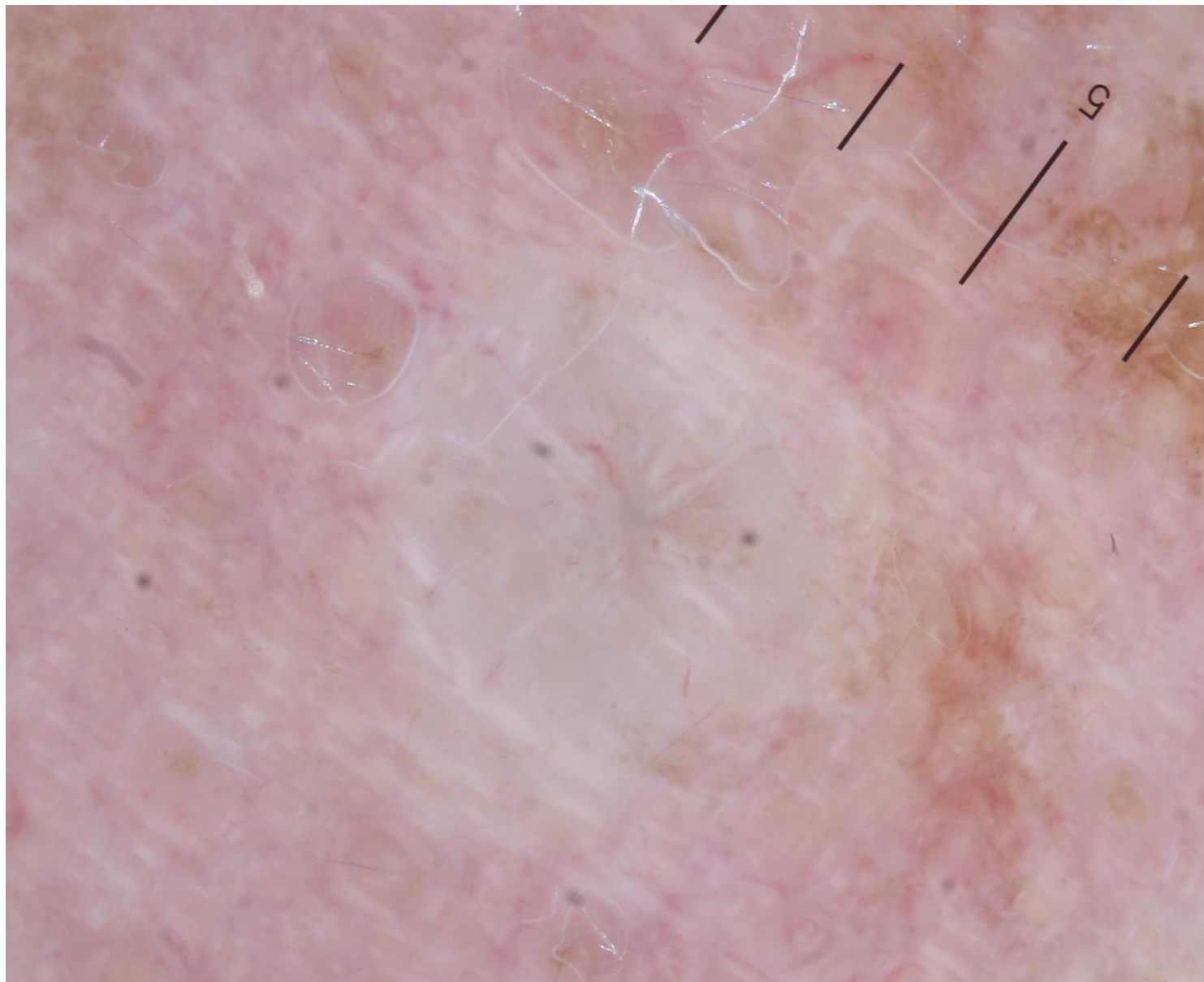
PER RISPONDERE **meeter.it/yon**  
collegati con il tuo smartphone a:

 **SCUOLA DERMATOLOGICA**  
SERGIO CHIMENTI

**Dermatology Update**  
ROMA 17-18 Maggio 2024

**YES<sup>or</sup>NO** **CONTEST**  
3° INCONTRO





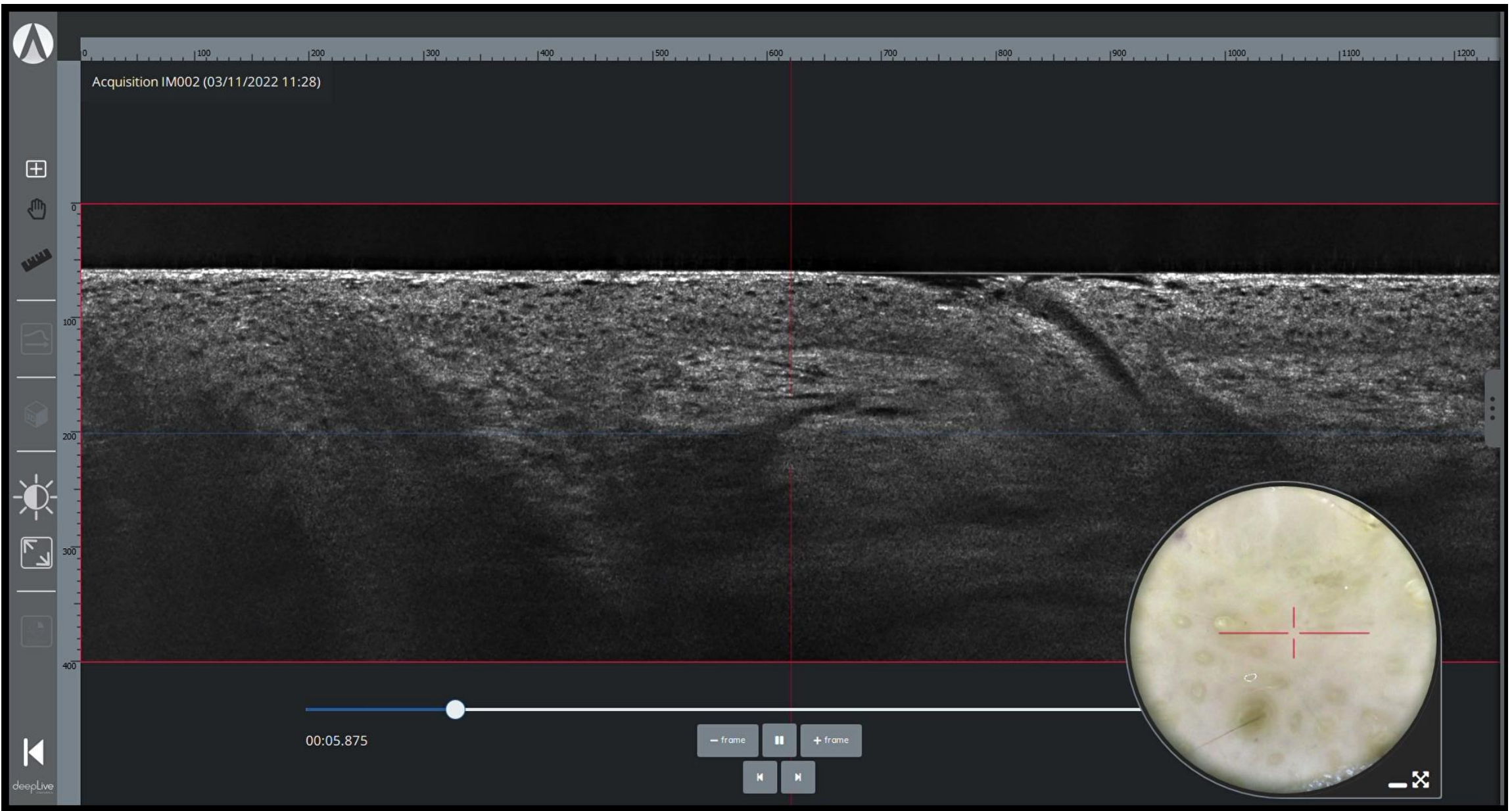
PER RISPONDERE **meeter.it/yon**  
collegati con il tuo smartphone a:

 **SCUOLA DERMATOLOGICA**  
SERGIO CHIMENTI

**Dermatology Update**  
ROMA 17-18 Maggio 2024

YES<sup>or</sup> NO

**CONTEST**  
3° INCONTRO



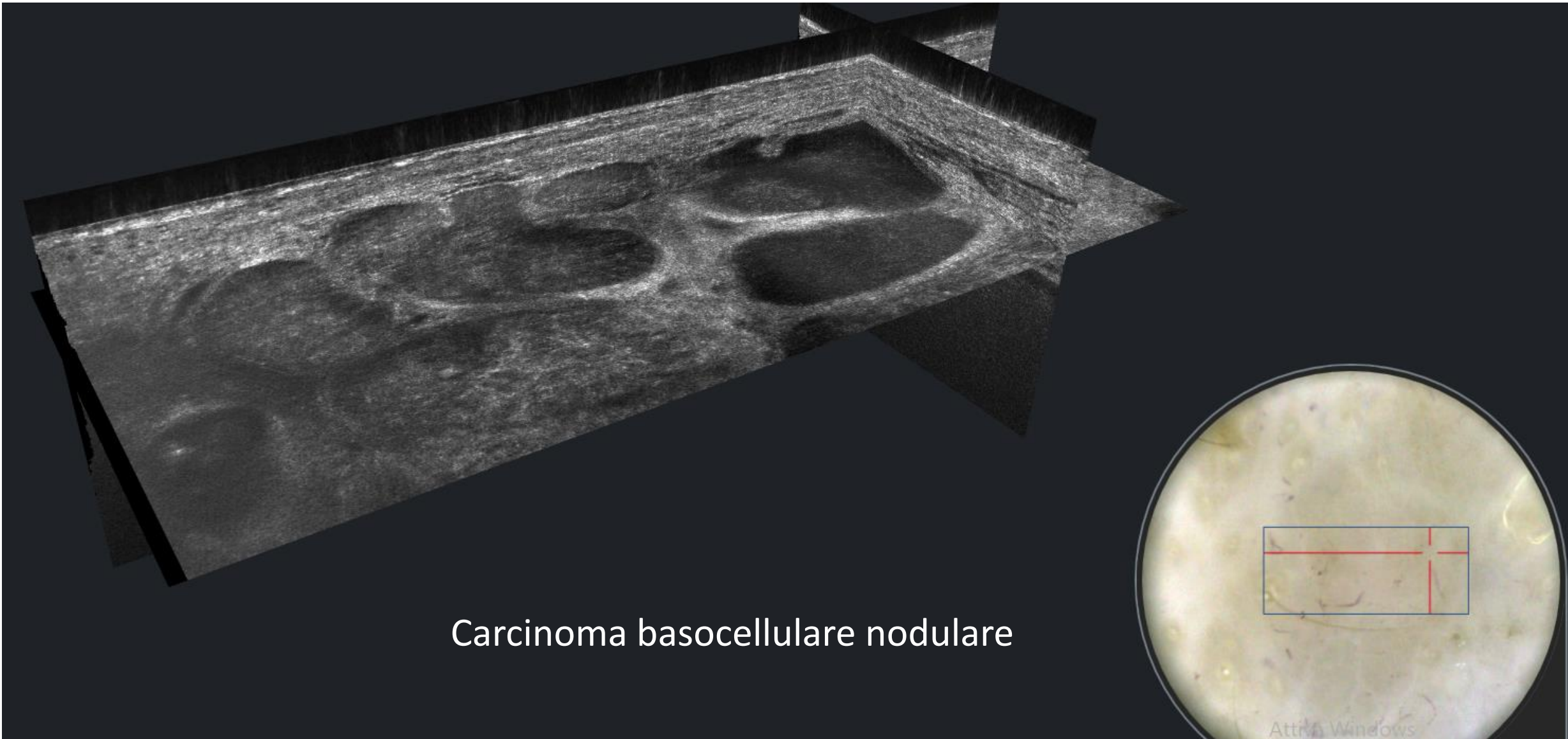
PER RISPONDERE **meeter.it/yon**  
collegati con il tuo smartphone a:

 **SCUOLA DERMATOLOGICA**  
SERGIO CHIMENTI

**Dermatology Update**  
ROMA 17-18 Maggio 2024

**YES<sup>or</sup>NO** **CONTEST**  
3° INCONTRO





Carcinoma basocellulare nodulare

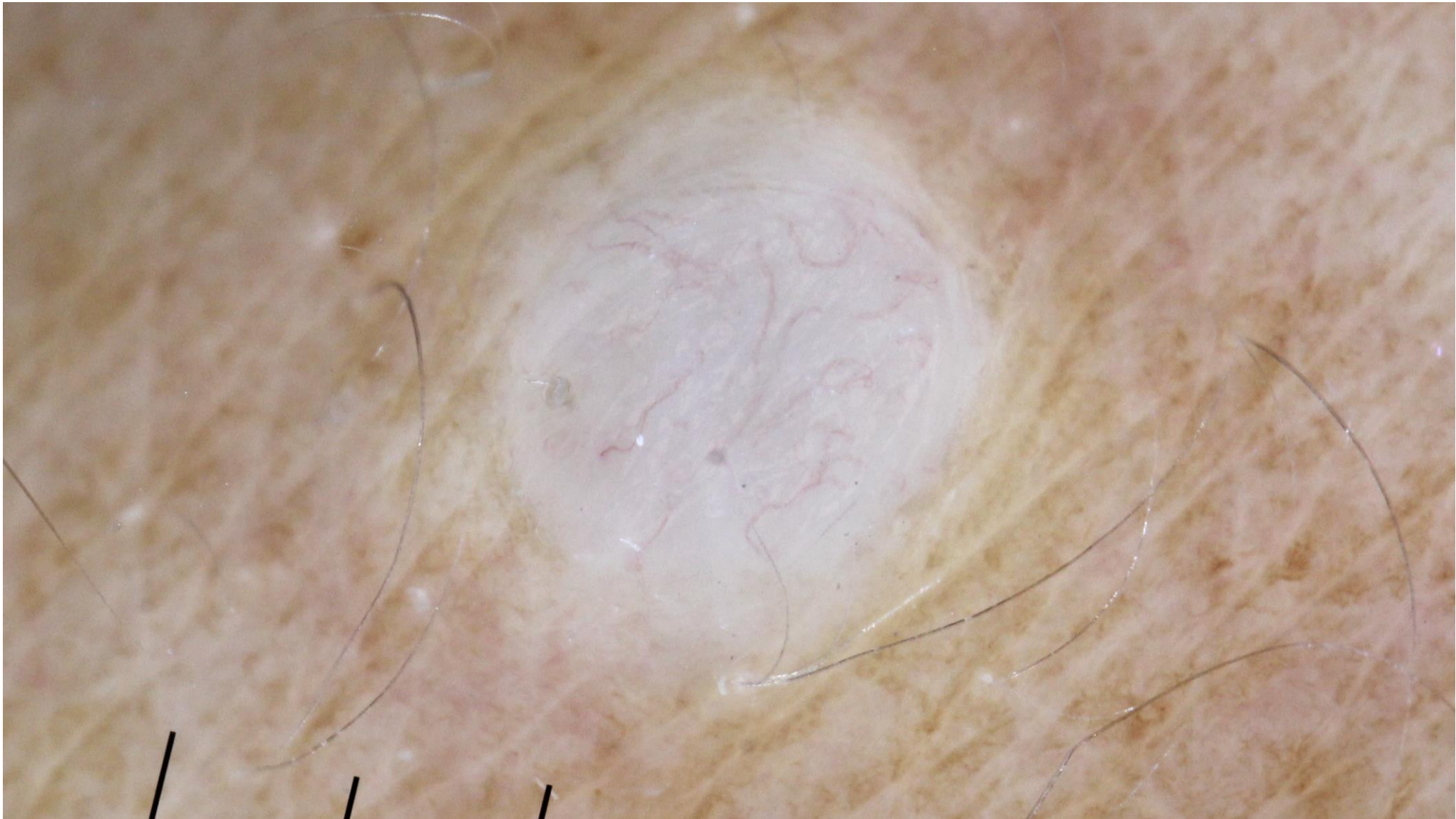


PER RISPONDERE **meeter.it/yon**  
collegati con il tuo smartphone a:

 **SCUOLA DERMATOLOGICA**  
SERGIO CHIMENTI

**Dermatology Update**  
ROMA 17-18 Maggio 2024

**YES<sup>or</sup>NO** **CONTEST**  
3° INCONTRO



PER RISPONDERE **meeter.it/yon**  
collegati con il tuo smartphone a:

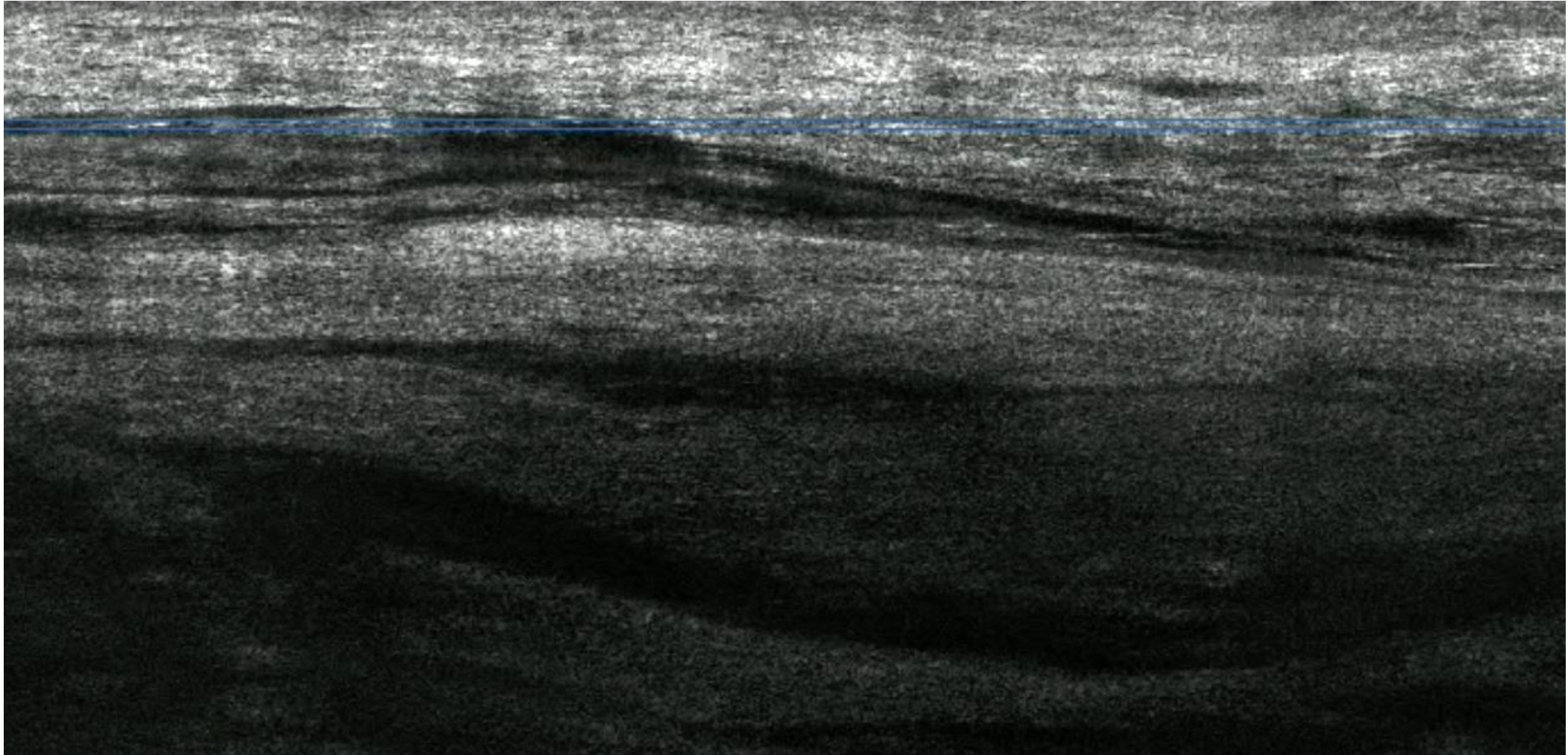
 **SCUOLA DERMATOLOGICA**  
SERGIO CHIMENTI

**Dermatology Update**  
ROMA 17-18 Maggio 2024

**YES<sup>or</sup>NO**

**CONTEST**  
3° INCONTRO





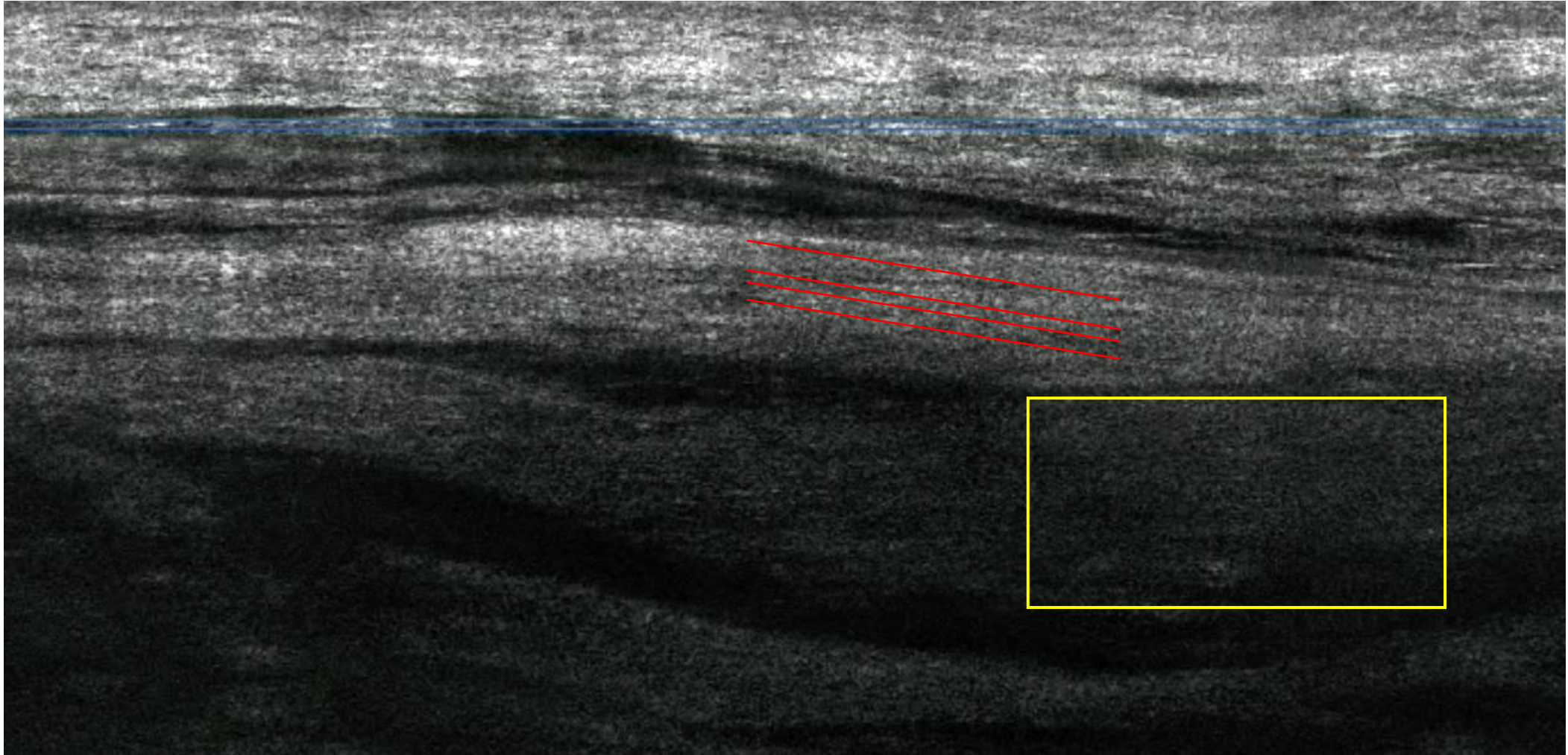
PER RISPONDERE **meeter.it/yon**  
collegati con il tuo smartphone a:



**Dermatology Update**  
ROMA 17-18 Maggio 2024



**CONTEST**  
3° INCONTRO



PER RISPONDERE **meeter.it/yon**  
collegati con il tuo smartphone a:

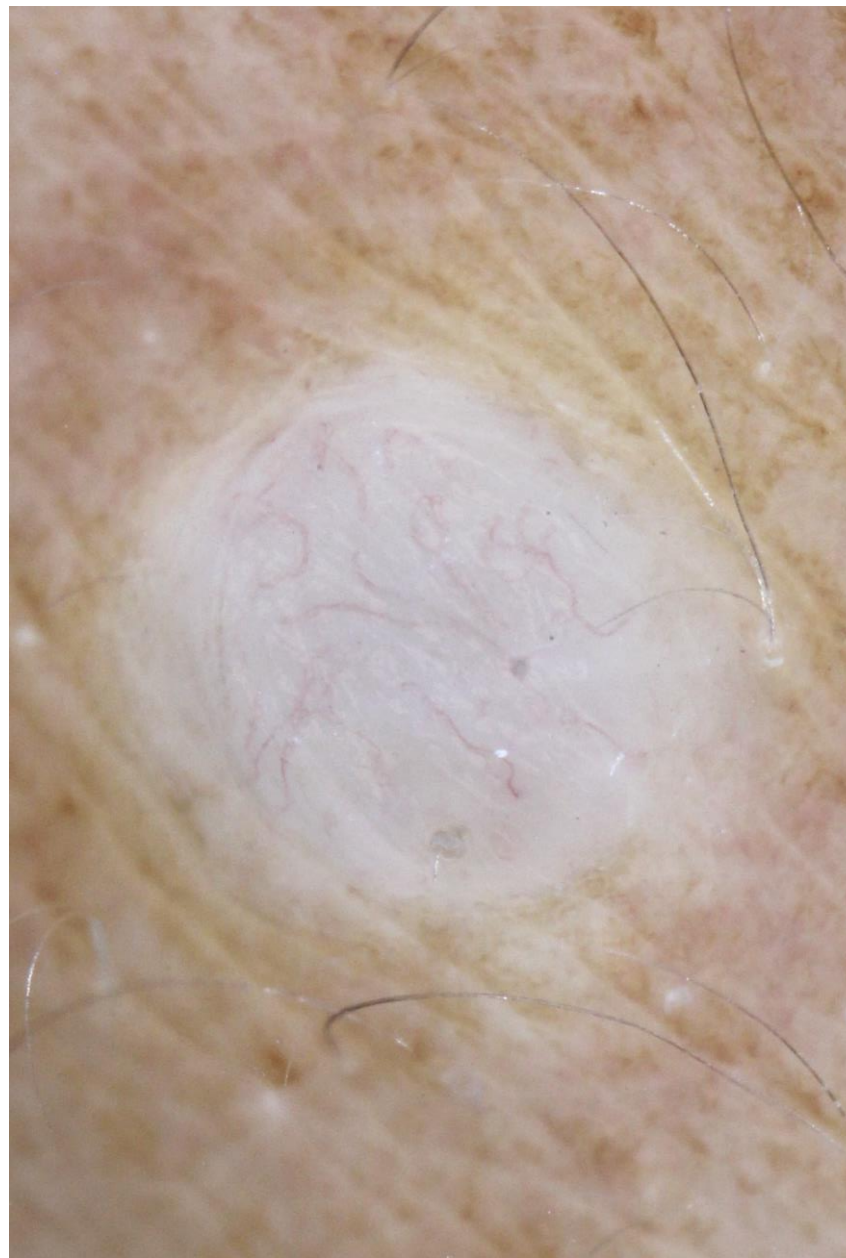
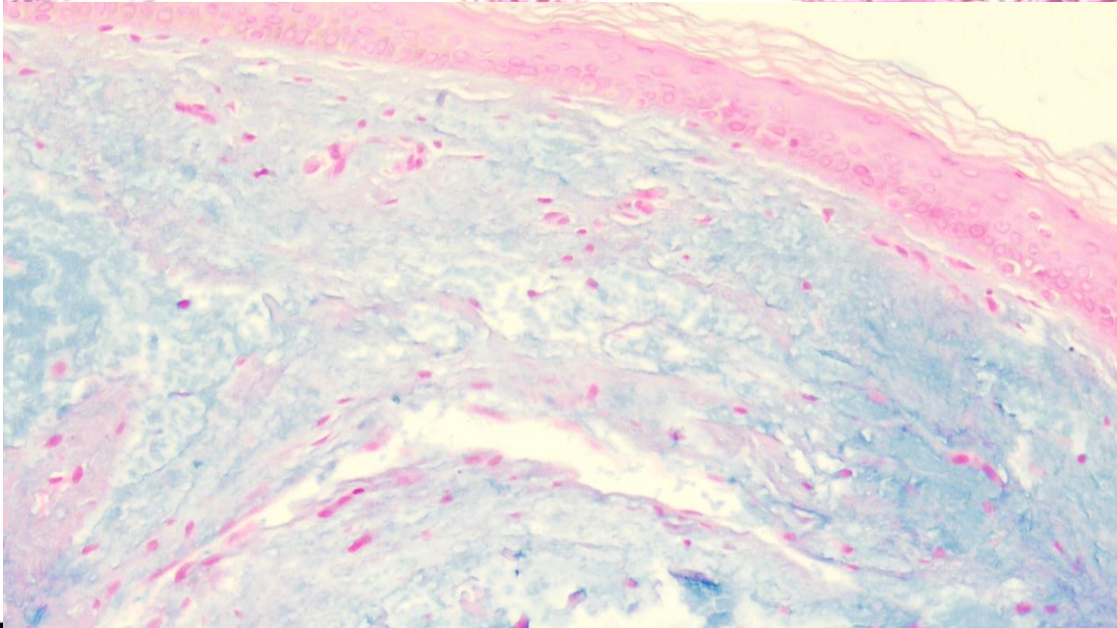
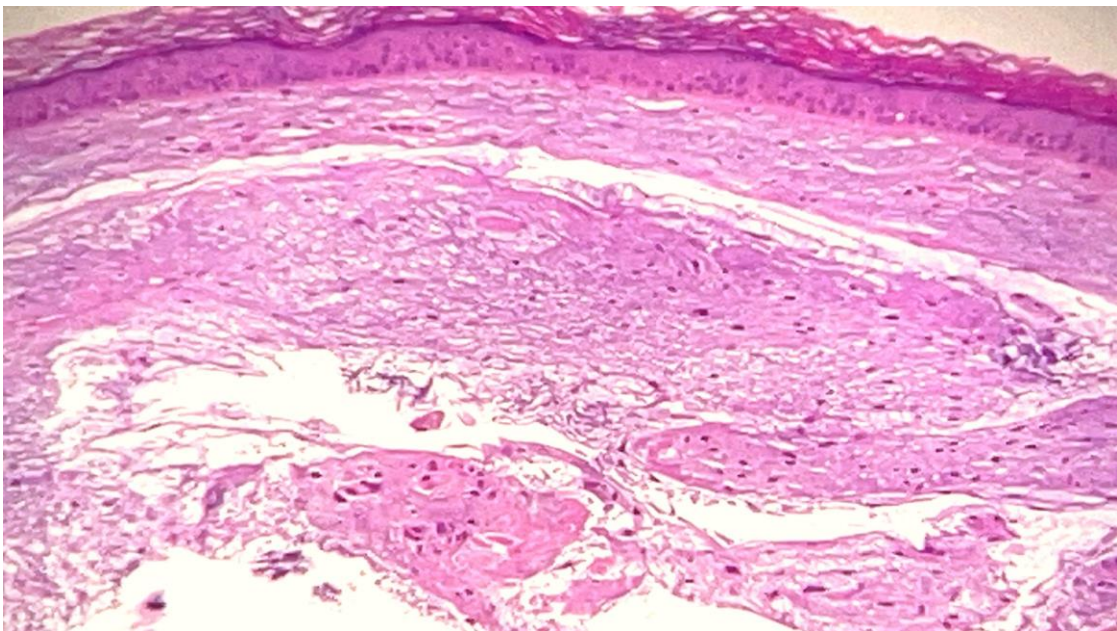
 **SCUOLA DERMATOLOGICA**  
SERGIO CHIMENTI

**Dermatology Update**  
ROMA 17-18 Maggio 2024

**YES<sup>or</sup>NO**

**CONTEST**  
3° INCONTRO





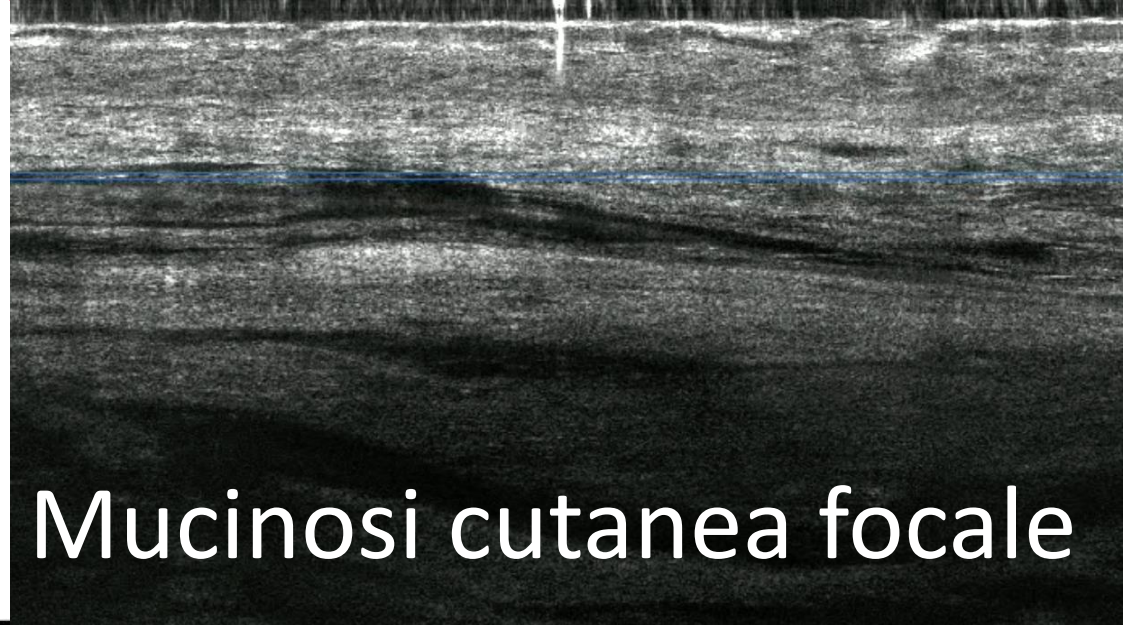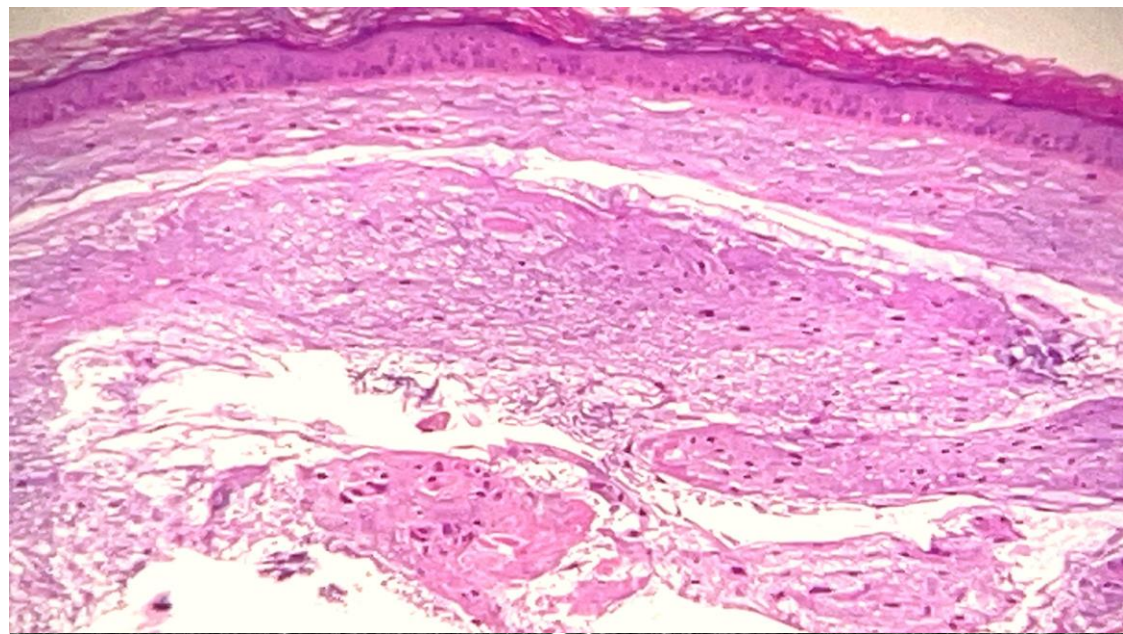
PER RISPONDERE **meeter.it/yon**  
collegati con il tuo smartphone a:

 **SCUOLA DERMATOLOGICA**  
SERGIO CHIMENTI

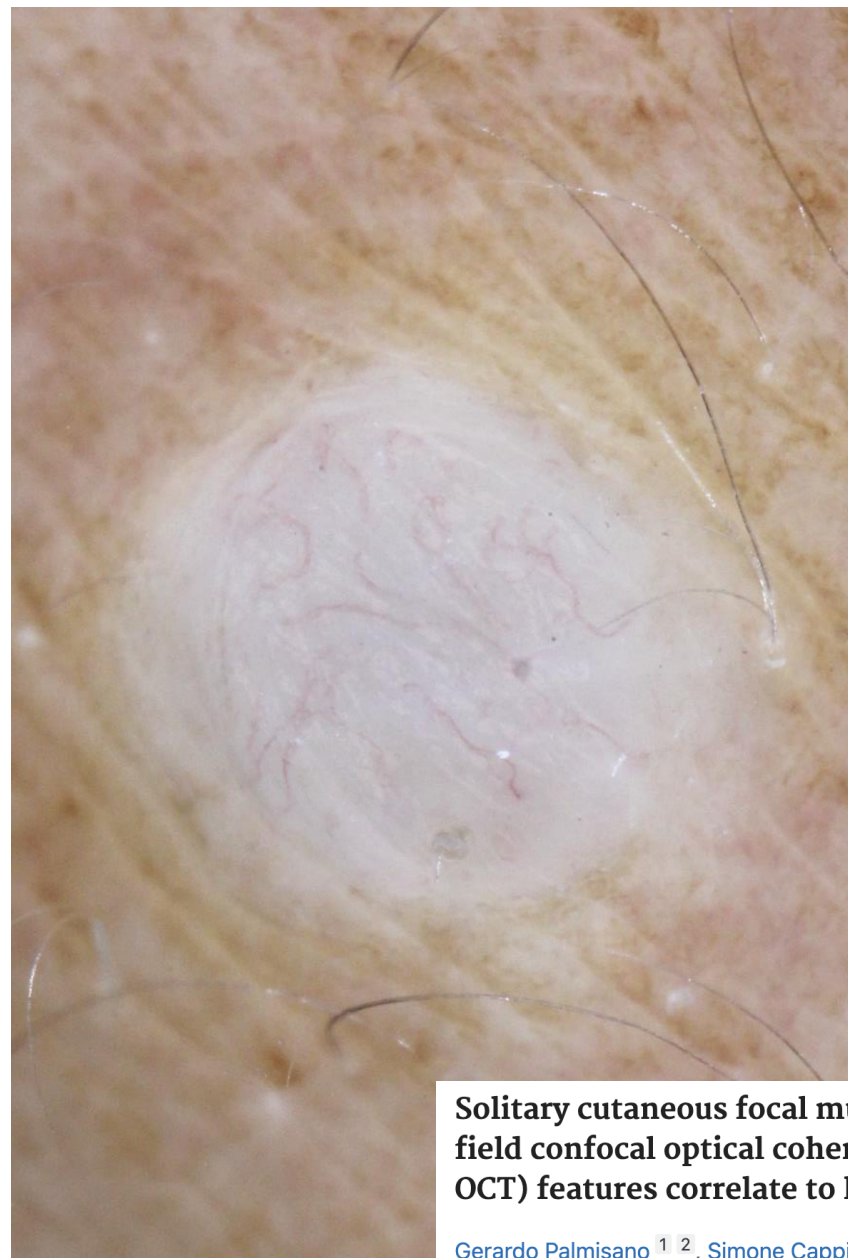
**Dermatology Update**  
ROMA 17-18 Maggio 2024

**YES<sup>or</sup>NO** **CONTEST**  
3° INCONTRO





# Mucinosi cutanea focale



Solitary cutaneous focal mucinosis: In-vivo line-field confocal optical coherence tomography (LC-OCT) features correlate to histopathology

Gerardo Palmisano<sup>1 2</sup>, Simone Cappilli<sup>1 2</sup>, Anna P Lugli<sup>1 2</sup>,  
Alessandro Di Stefani<sup>1 2</sup>, Ketty Peris<sup>1 2</sup>



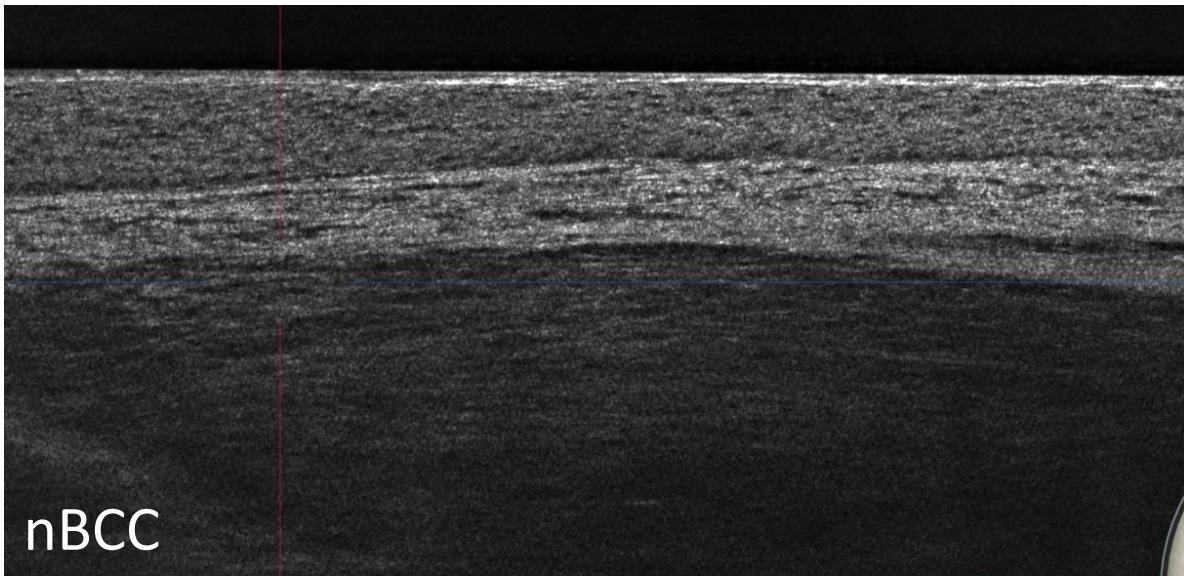
PER RISPONDERE collegati con il tuo smartphone a: **meeter.it/yon**

 **SCUOLA DERMATOLOGICA**  
SERGIO CHIMENTI

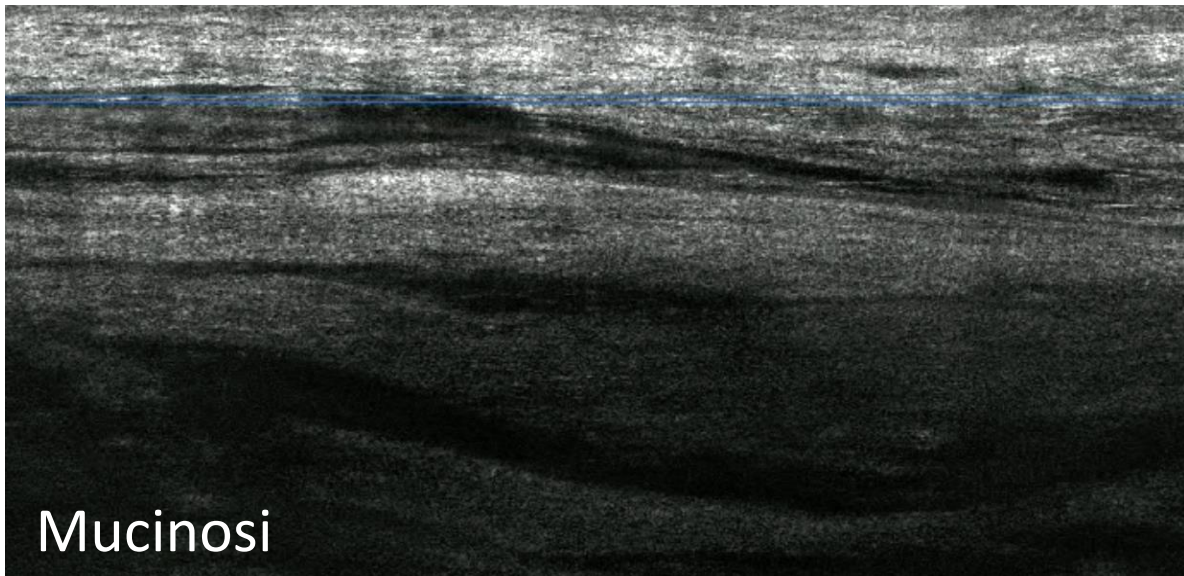
**Dermatology Update**  
ROMA 17-18 Maggio 2024

**YES<sup>or</sup> NO** **CONTEST**  
3° INCONTRO

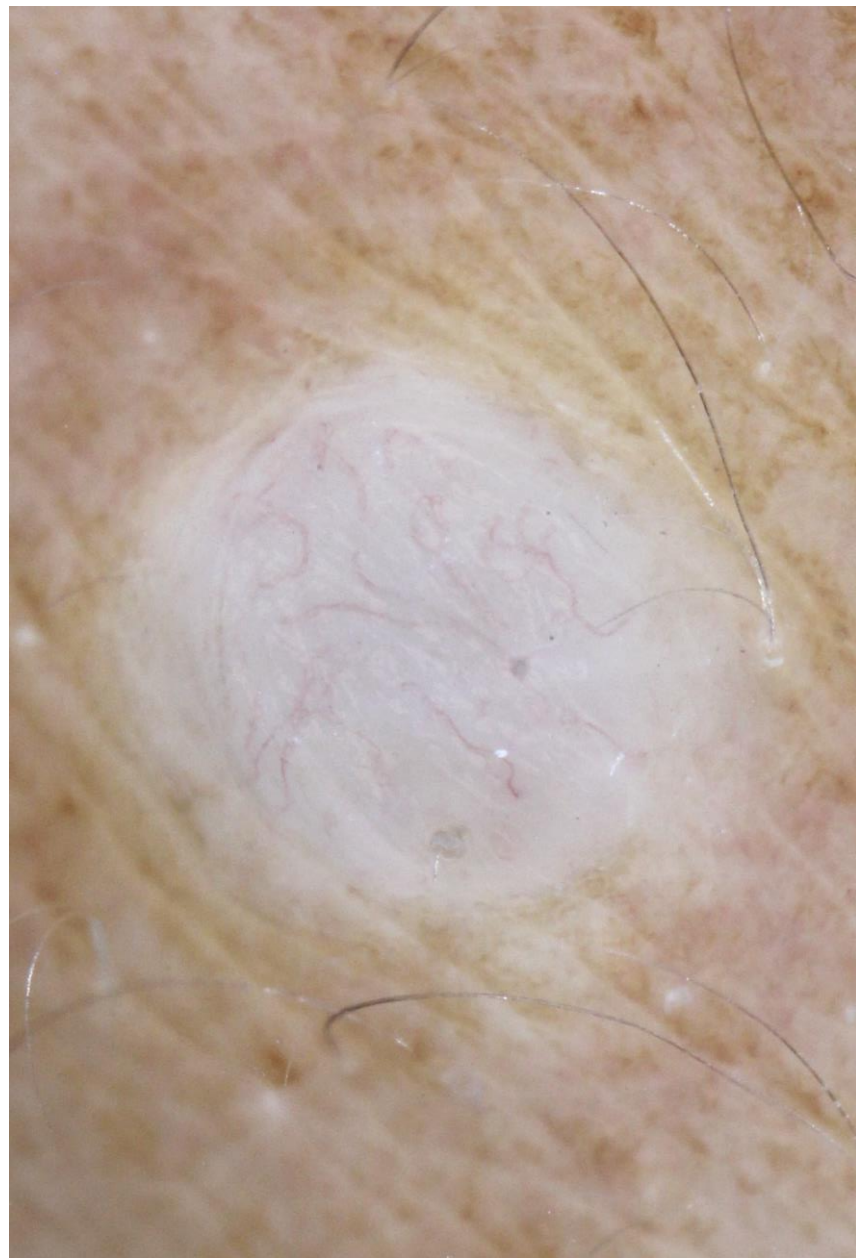




nBCC



Mucinosi



PER RISPONDERE  
collegati con il tuo smartphone a:

[meeter.it/yon](https://meeter.it/yon)



SCUOLA DERMATOLOGICA  
SERGIO CHIMENTI

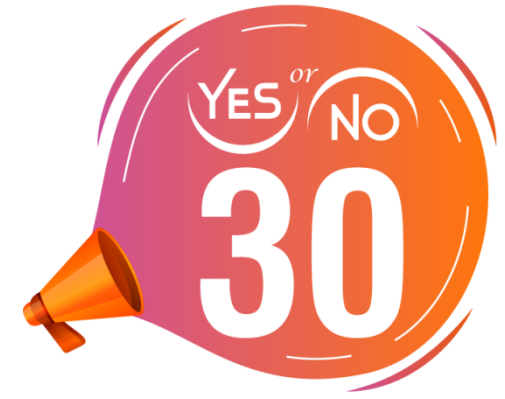Dermatology Update  
ROMA 17-18 Maggio 2024

YES<sup>or</sup> NO

CONTEST  
3° INCONTRO

2. Il limite di profondità di acquisizione delle immagini in LC-OCT è di 700  $\mu\text{m}$

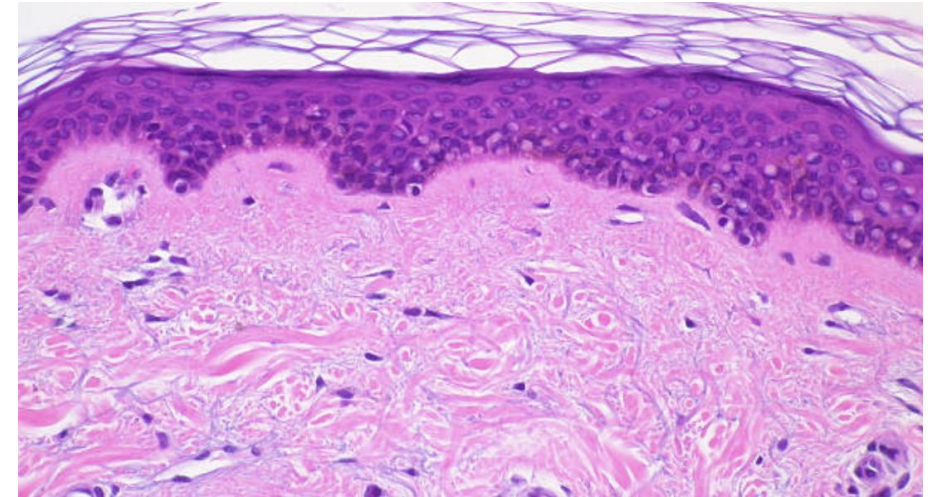
1. Sì
2. No



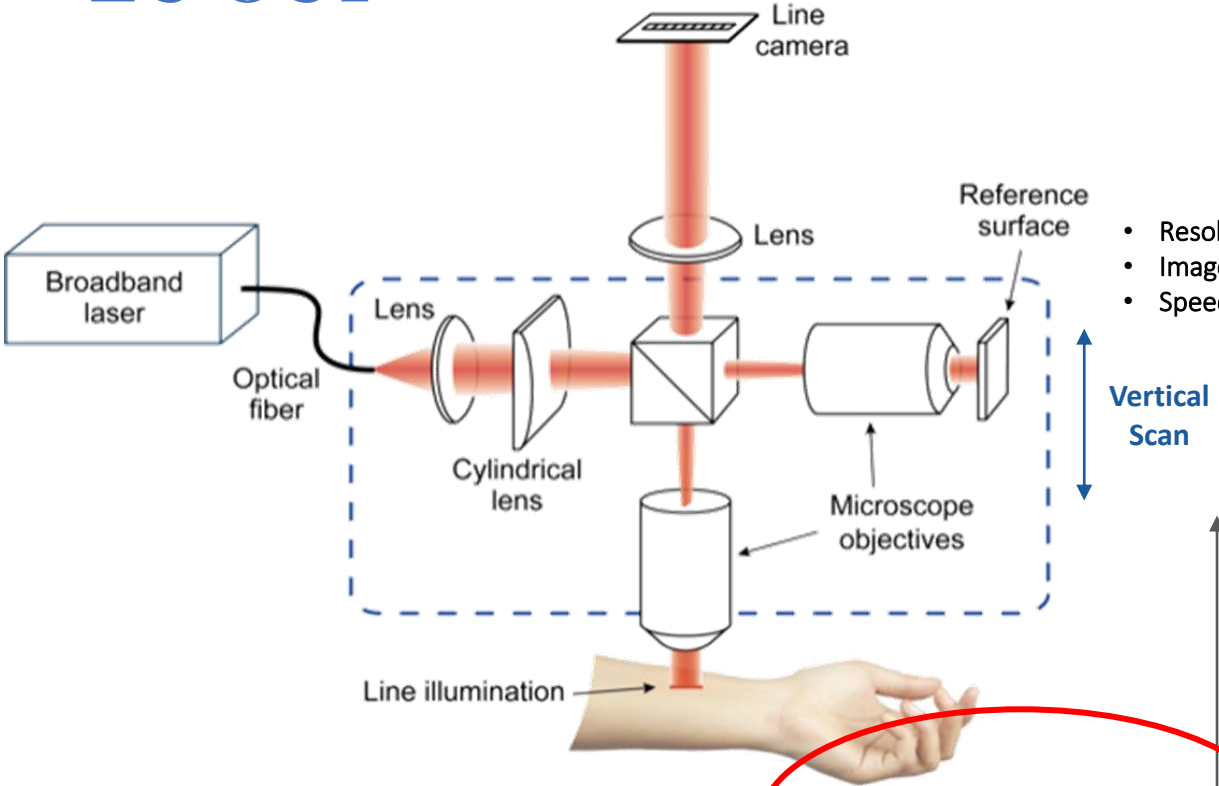


# LC-OCT

LIVE  
VERTICAL

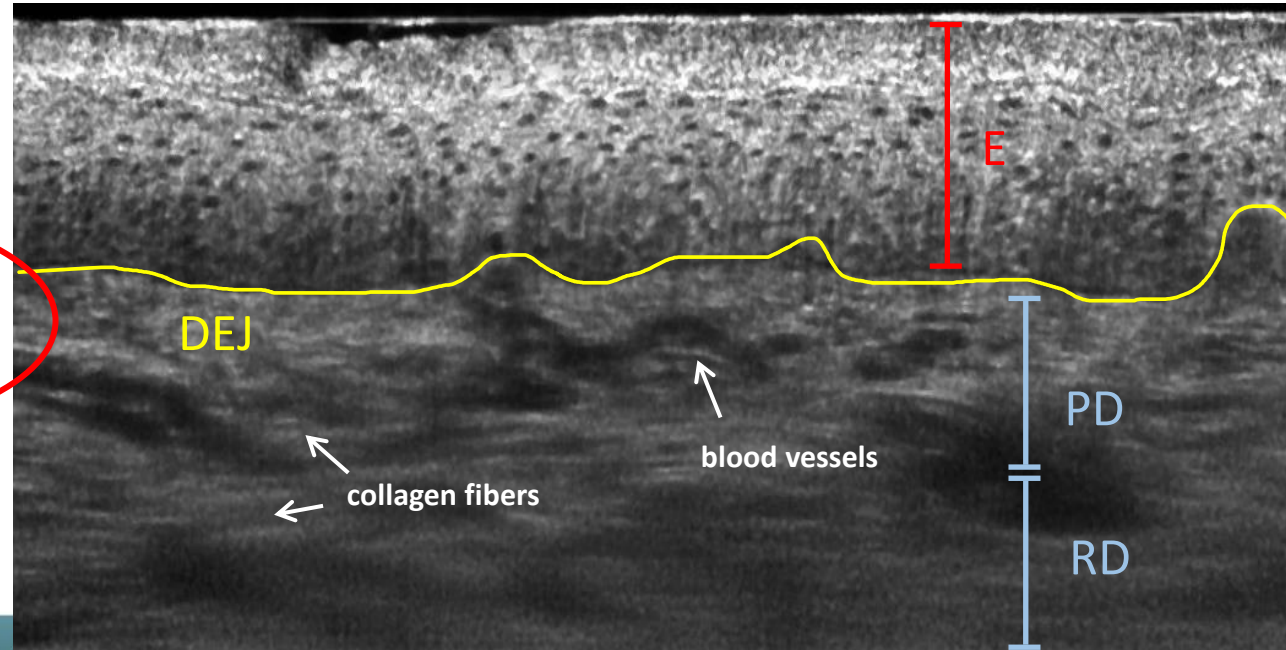


- Resolution: 1.3  $\mu\text{m}$  x 1.1  $\mu\text{m}$
- Image size: 1.2 mm x 0.4 mm
- Speed: 8 frames/s

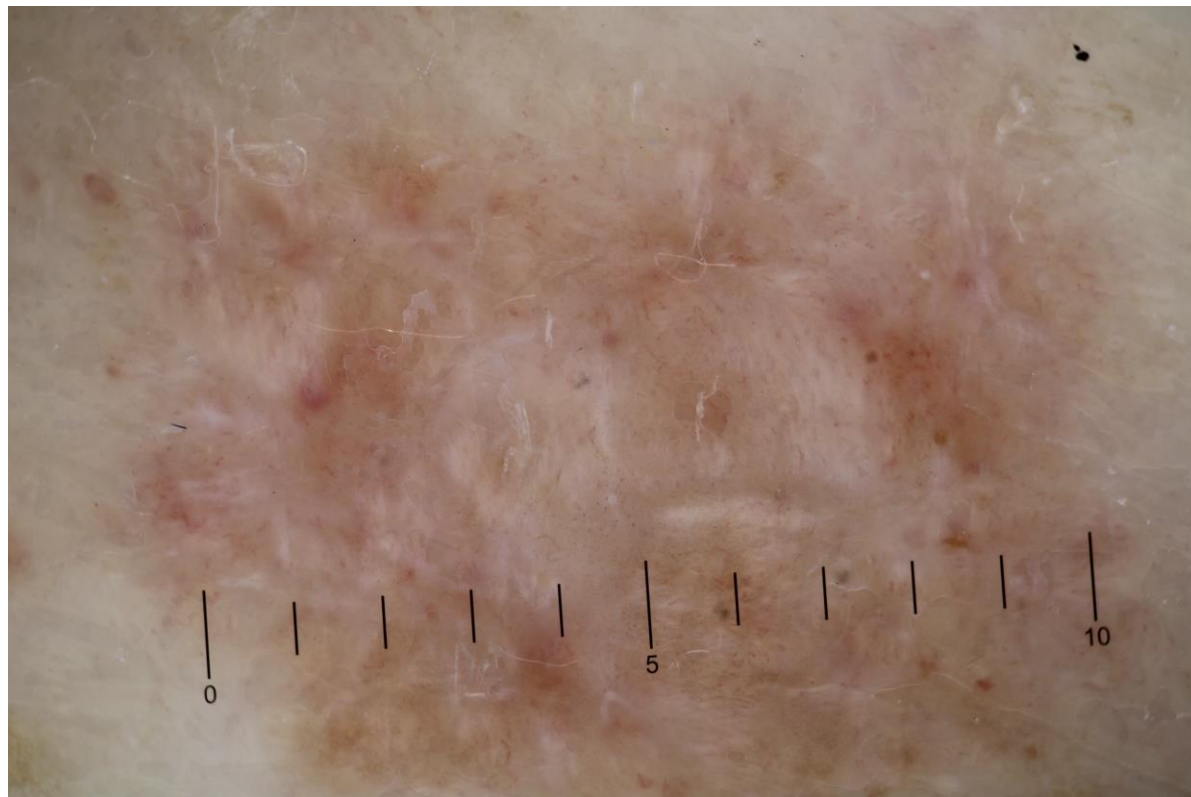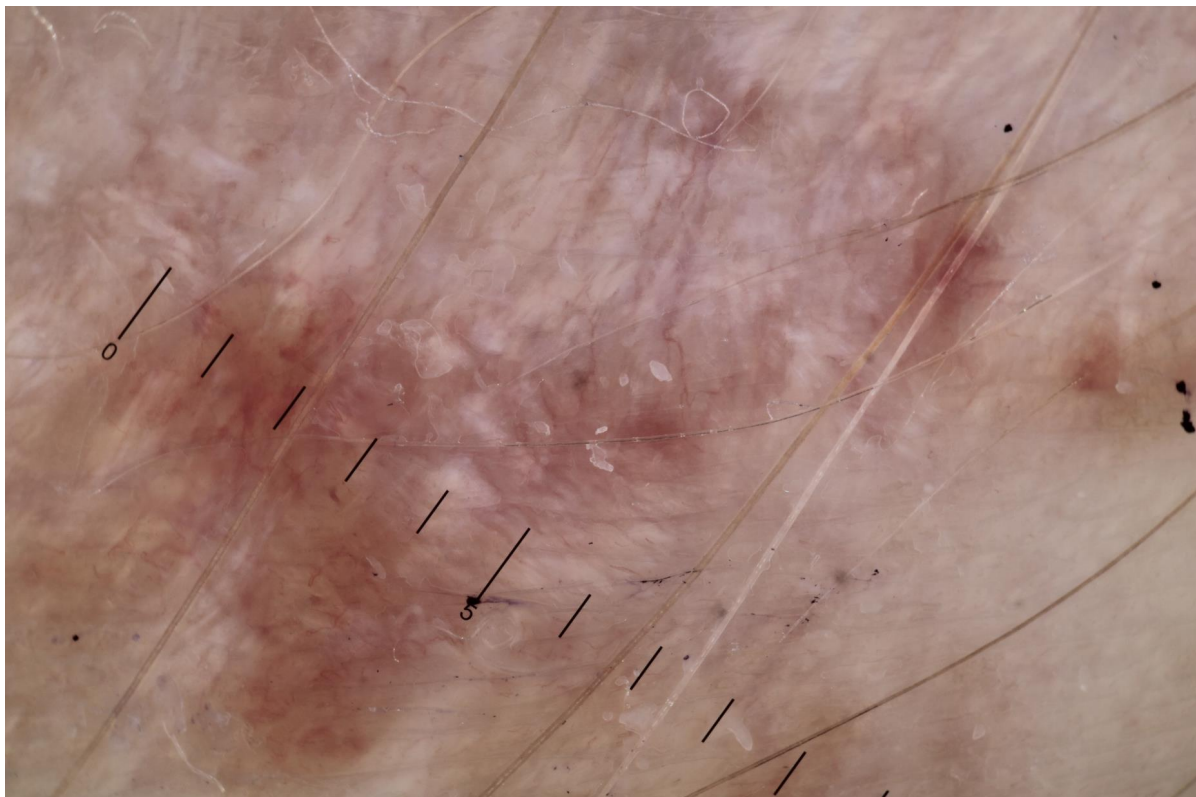


0.4 mm

E, epidermis  
DEJ, dermal-epidermal junction  
PD, papillary dermis  
RD, reticular dermis



PER RISPONDERE collegati con il tuo smartphone a: [meeter.it/yon](https://meeter.it/yon)



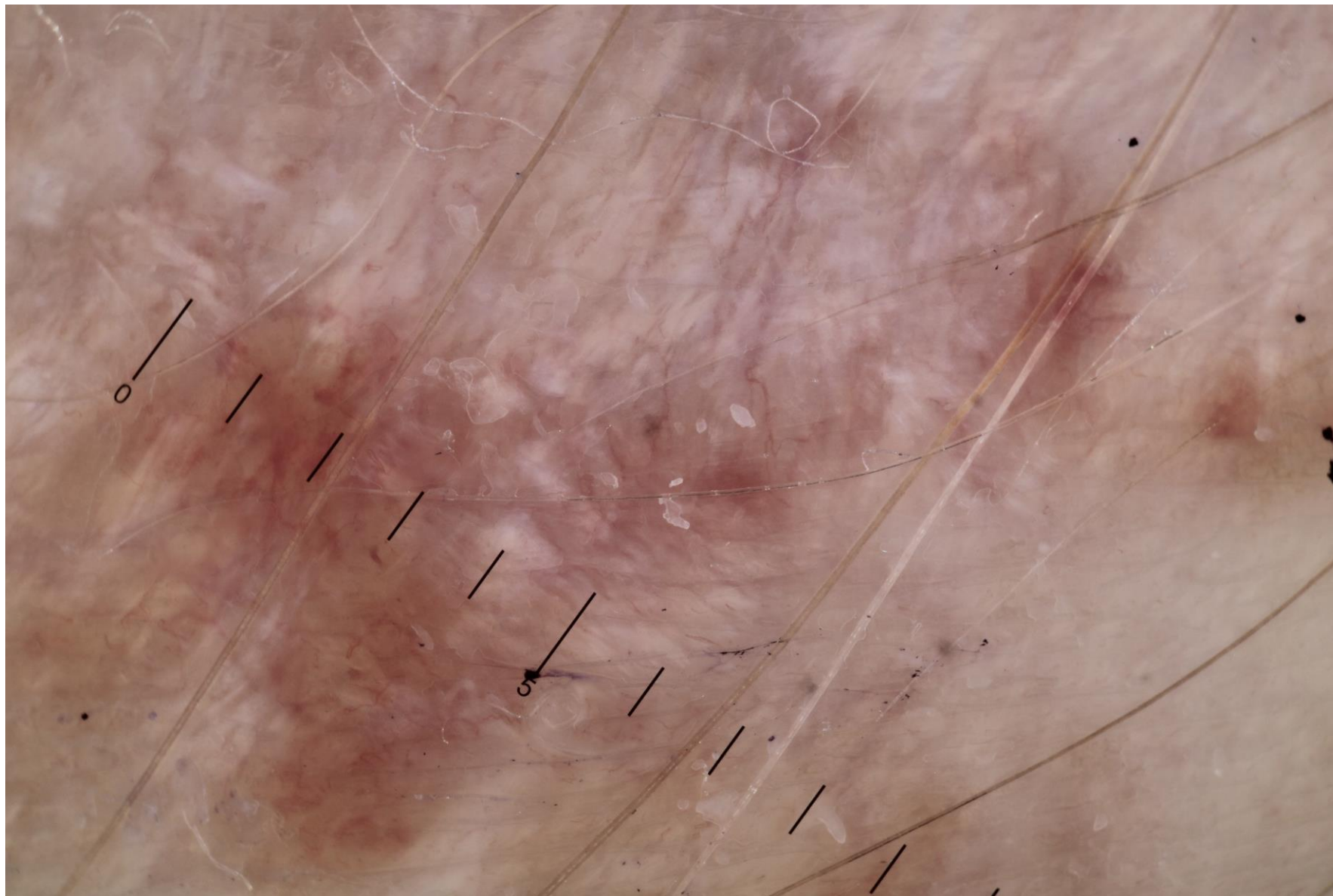
PER RISPONDERE **meeter.it/yon**  
collegati con il tuo smartphone a:

 **SCUOLA DERMATOLOGICA**  
SERGIO CHIMENTI

**Dermatology Update**  
ROMA 17-18 Maggio 2024

**YES<sup>or</sup>NO** **CONTEST**  
3° INCONTRO





PER RISPONDERE **meeter.it/yon**  
collegati con il tuo smartphone a:



**Dermatology Update**  
ROMA 17-18 Maggio 2024



**CONTEST**  
3° INCONTRO

Exam 1 on martedì 26 settembre 2023 11:56:19

Extra images ▾ Import extra images

# Carcinoma basocellulare infiltrativo

LC-OCT images ^



LC-OCT  
IM007 - 26/09/2023- 12:01



LC-OCT  
IM006 - 26/09/2023- 12:00



LC-OCT  
IM005 - 26/09/2023- 11:59

Depth: 157µm



LC-OCT  
IM004 - 26/09/2023- 11:59

Depth: 157µm



LC-OCT  
IM003 - 26/09/2023- 11:58

Depth: 163µm



LC-OCT  
IM002 - 26/09/2023- 11:58



LC-OCT  
IM001 - 26/09/2023- 11:57

P2422  
**Corigliano Gian Paolo**  
 30/01/1951 (73)  
 Male, phototype II  
 L03  
 Right Anterior Lower Leg  
 BCC

Diags

Clinical suspicion

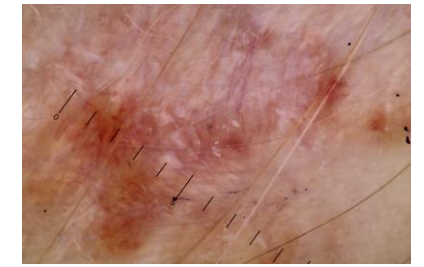
LC-OCT diagnosis

Patient management

Histopathology diagnosis

Comments

Resume acquisition 



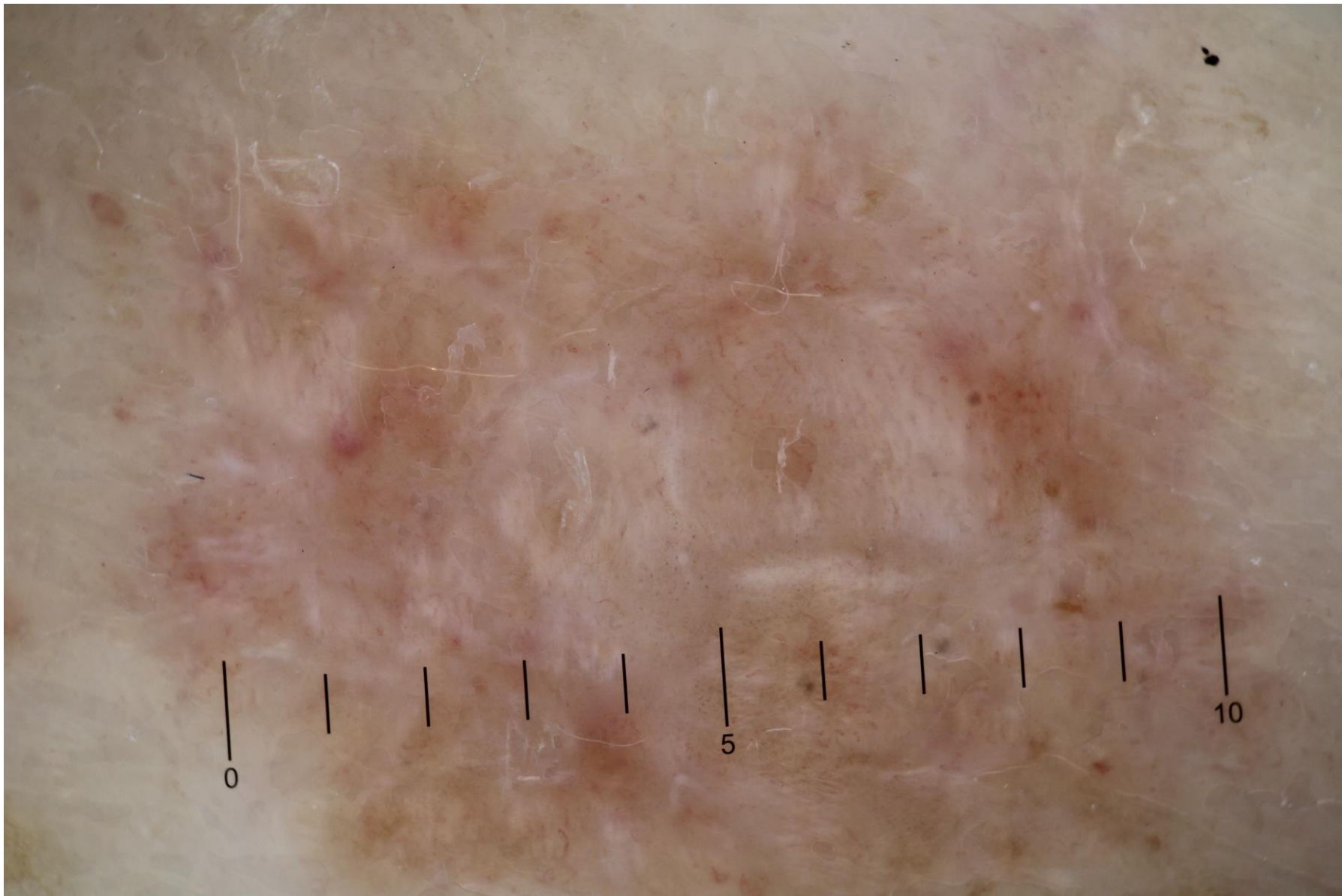
PER RISPONDERE **meeter.it/yon**  
 collegati con il tuo smartphone a:

 **SCUOLA DERMATOLOGICA**  
 SERGIO CHIMENTI

**Dermatology Update**  
 ROMA 17-18 Maggio 2024

**YES<sup>or</sup>NO** **CONTEST**  
 3° INCONTRO





PER RISPONDERE **meeter.it/yon**  
collegati con il tuo smartphone a:

 **SCUOLA DERMATOLOGICA**  
SERGIO CHIMENTI

**Dermatology Update**  
ROMA 17-18 Maggio 2024

YES <sup>or</sup> NO

**CONTEST**  
3° INCONTRO

Exam 1 on martedì 26 settembre 2023 11:48:06

Extra images  Import extra images

LC-OCT images

Depth: 386µm

LC-OCT

IM004 - 26/09/2023- 11:51

Depth: 179µm

LC-OCT

IM003 - 26/09/2023- 11:50

Depth: 174µm

LC-OCT

IM002 - 26/09/2023- 11:50

LC-OCT

IM001 - 26/09/2023- 11:49

**P2422**

**Corigliano Gian Paolo**

30/01/1951 (73)

Male, phototype II

L01

Right Posterior Lower Leg

melanoma 0.7

Diags

Clinical suspicion

Nevus vs. Melanoma

LC-OCT diagnosis

Nevus

Patient management

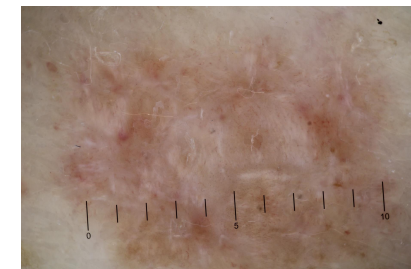
Surgery

Histopathology diagnosis

Pending ...

Comments

Resume acquisition



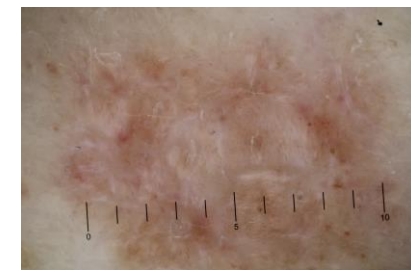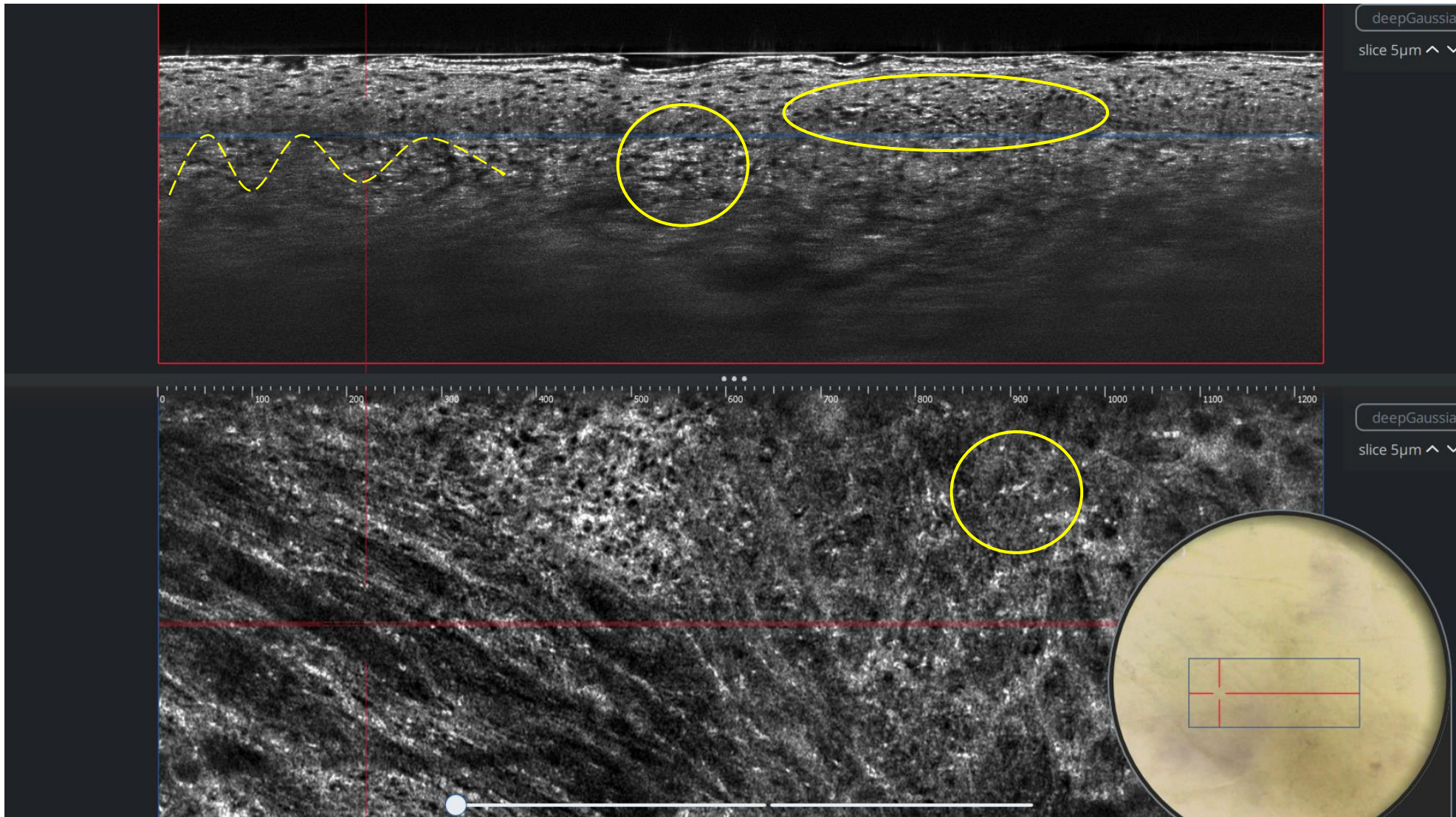
PER RISPONDERE **meeter.it/yon**  
collegati con il tuo smartphone a:

**SCUOLA DERMATOLOGICA**  
SERGIO CHIMENTI

**Dermatology Update**  
ROMA 17-18 Maggio 2024

**YES<sup>or</sup>NO** **CONTEST**  
3° INCONTRO





PER RISPONDERE **meeter.it/yon**  
collegati con il tuo smartphone a:

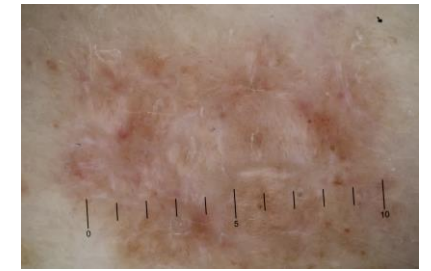
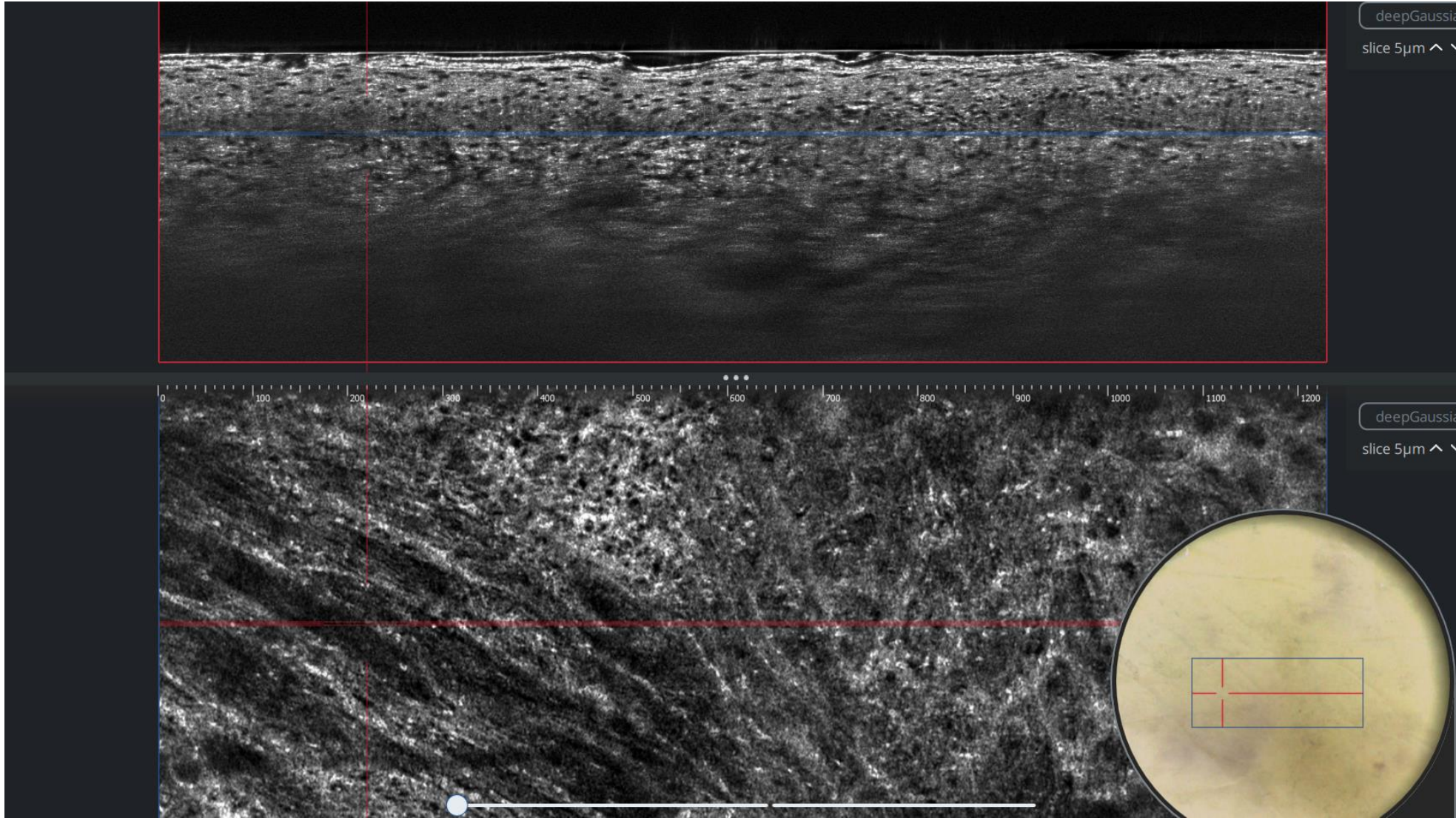
 **SCUOLA DERMATOLOGICA**  
SERGIO CHIMENTI

**Dermatology Update**  
ROMA 17-18 Maggio 2024

**YES<sup>or</sup>NO** **CONTEST**  
3° INCONTRO



# Melanoma spessore sec. Breslow mm 0.7



PER RISPONDERE collegati con il tuo smartphone a: **meeter.it/yon**

 **SCUOLA DERMATOLOGICA**  
SERGIO CHIMENTI

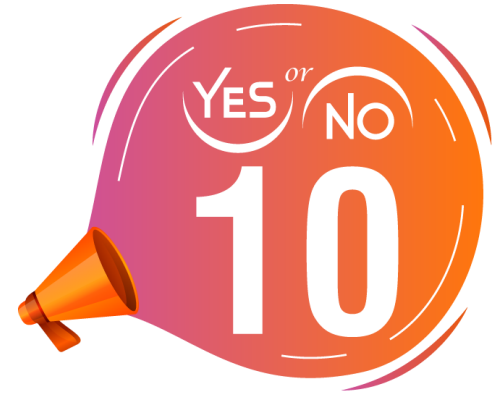**Dermatology Update**  
ROMA 17-18 Maggio 2024

**YES<sup>or</sup>NO** **CONTEST**  
3° INCONTRO



3. Il melanoma amelanotico si presenta con un pattern vascolare polimorfo

1. Sì
2. No



PER RISPONDERE  
collegati con il tuo smartphone a:

[meeter.it/yon](https://meeter.it/yon)

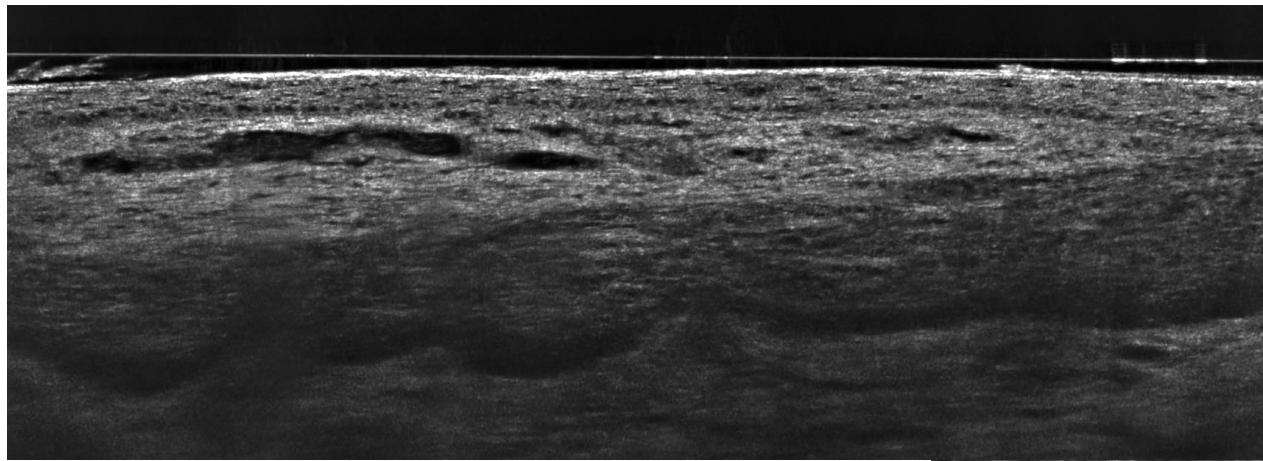


SCUOLA DERMATOLOGICA  
SERGIO CHIMENTI

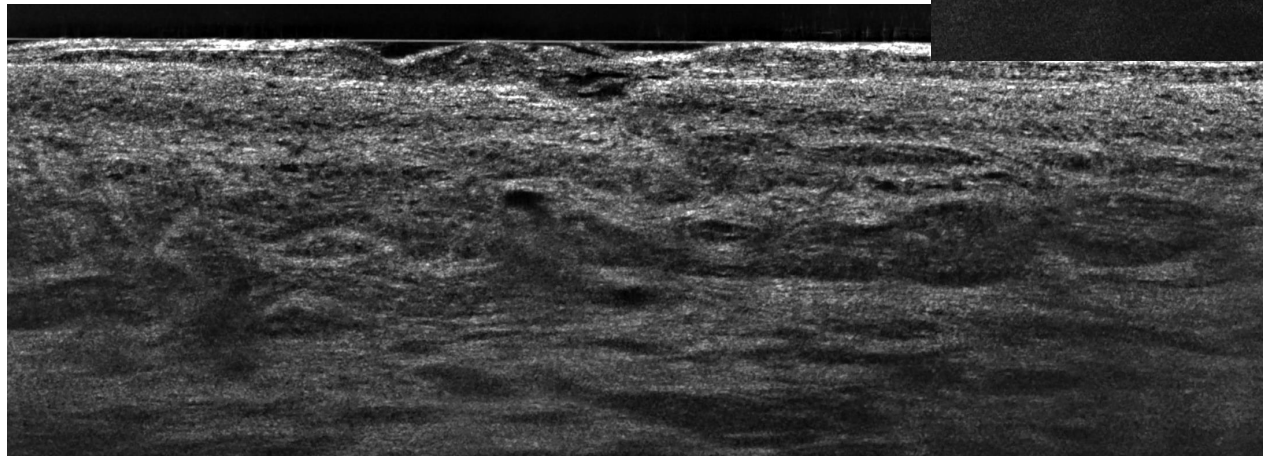
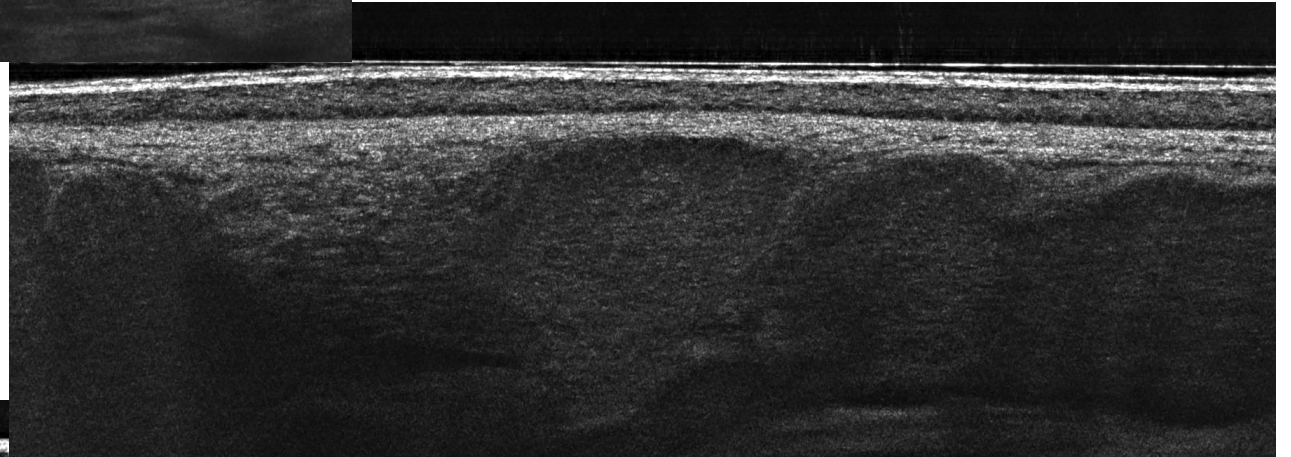
Dermatology Update  
ROMA 17-18 Maggio 2024



CONTEST  
3° INCONTRO



## DIAGNOSI DIFFERENZIALE TRA SOTTOTIPI DI CARCINOMA BASOCELLULARE



PER RISPONDERE **meeter.it/yon**  
collegati con il tuo smartphone a:

 **SCUOLA DERMATOLOGICA**  
SERGIO CHIMENTI

**Dermatology Update**  
ROMA 17-18 Maggio 2024

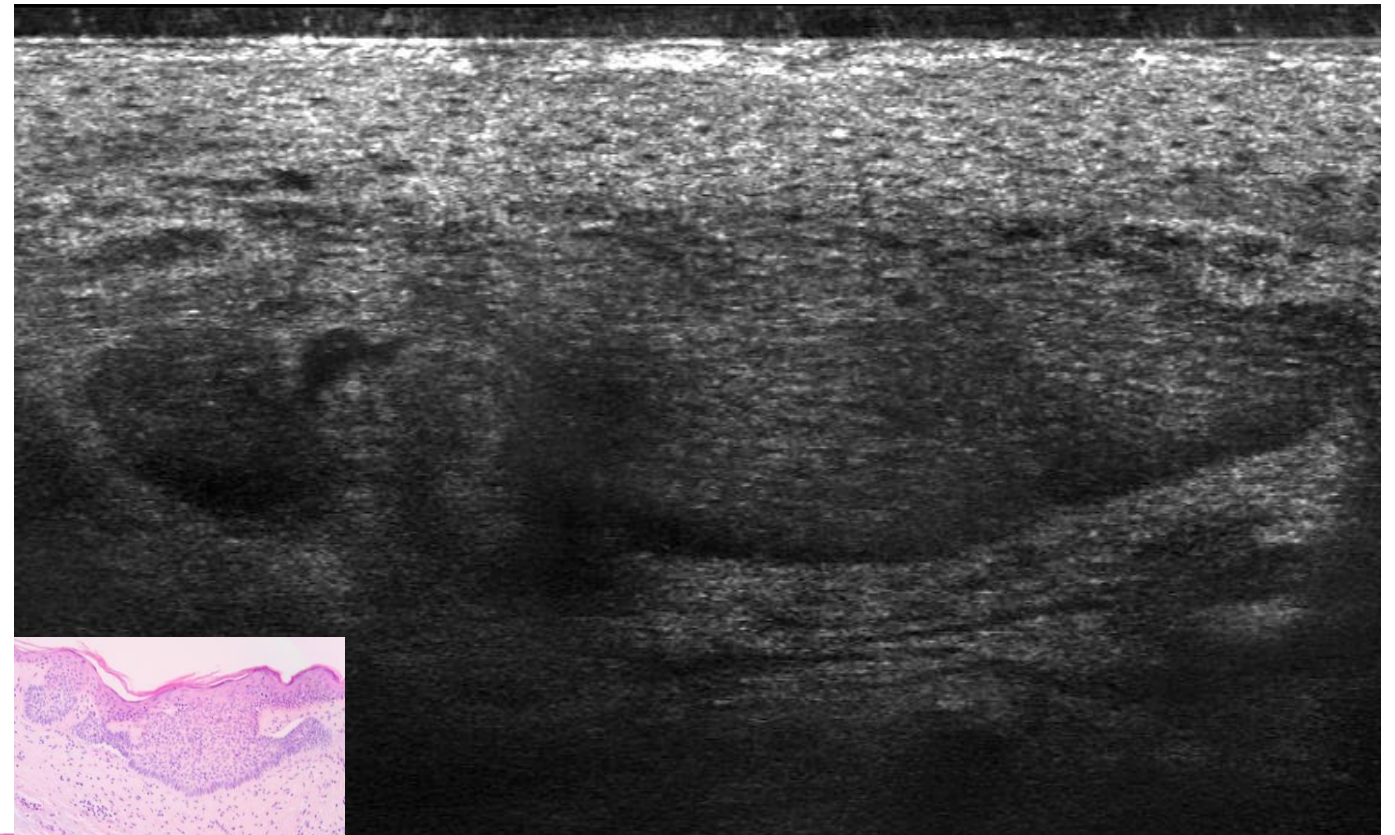
**YES**<sup>or</sup>**NO**

**CONTEST**  
3° INCONTRO

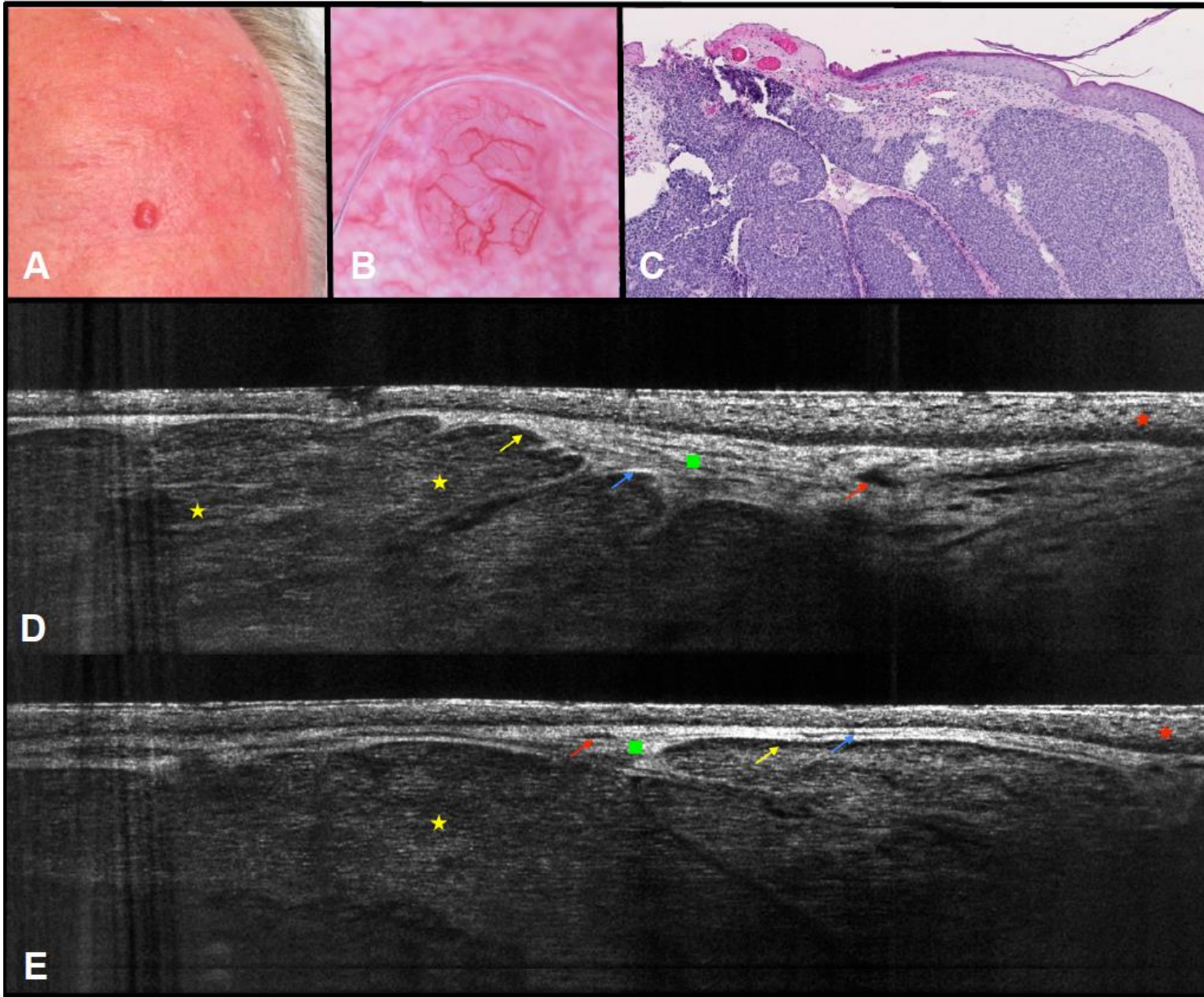


LINE-FIELD CONFOCAL OPTICAL COHERENCE TOMOGRAPHY OF BASAL CELL CARCINOMA: A DESCRIPTIVE STUDY

- 89 histopathologically proven BCCs
- **LC-OCT criteria for BCC**
  - **lobules** (98.9%)
    - *millefeuille* pattern (84,3%)
    - clefting (92,1%)
    - bright rim (74,2%)
  - **blood vessels** (94.4%)
  - **small bright cells**
    - within the epidermis (96,6%)
    - within the lobules (97,6%)
  - **stretching of the stroma** (76.4%)







- **LC-OCT criteria for BCC**

- **lobules** (98.9%)
  - *millefeuille* pattern (84,3%)
  - clefting (92,1%)
  - bright rim (74,2%)
- **blood vessels** (94.4%)
- **small bright cells**
  - within the epidermis (96,6%)
  - within the lobules (97,6%)
- **stretching of the stroma** (76.4%)

Suppa et al. JEADV 2020



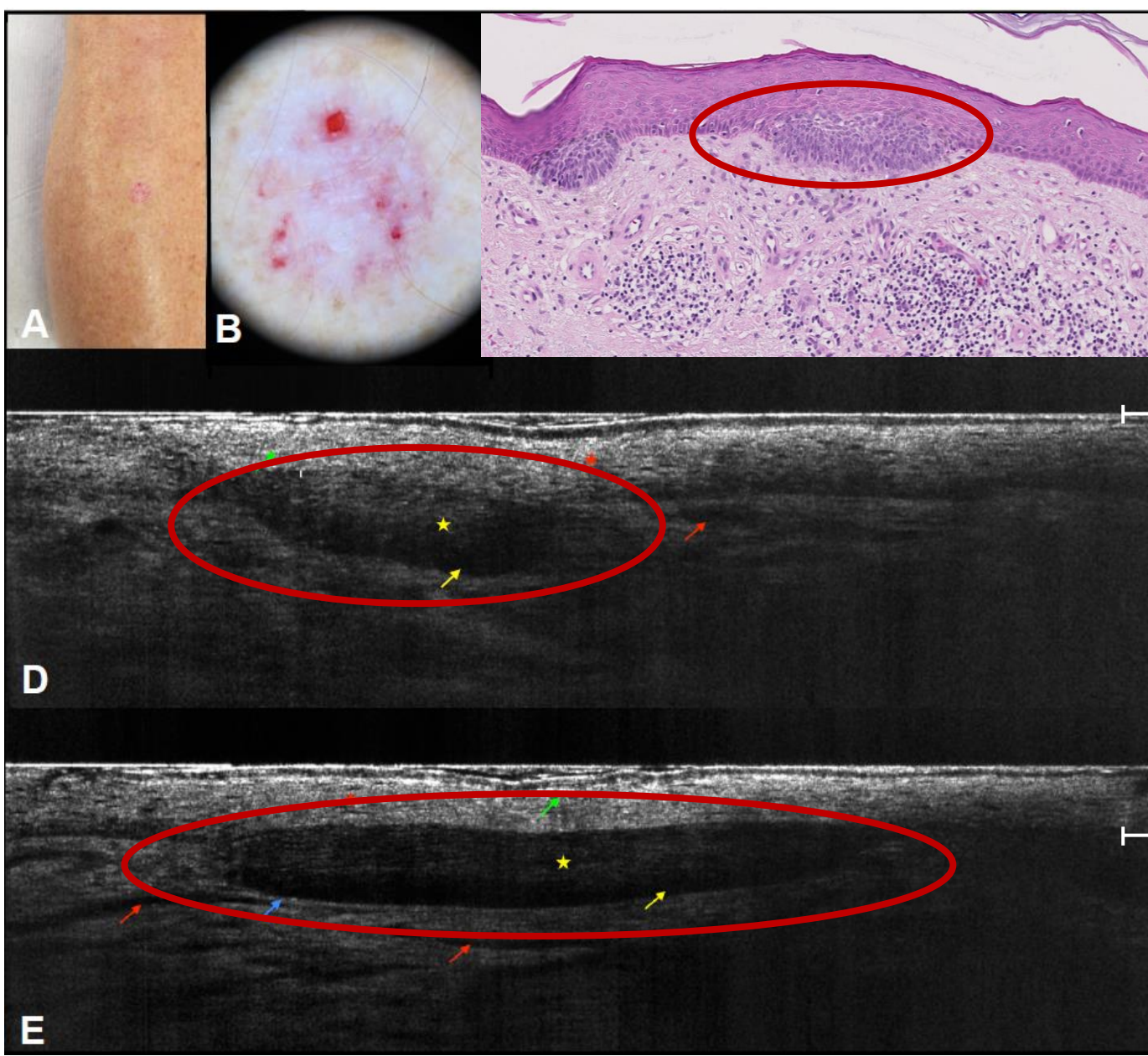
PER RISPONDERE collegati con il tuo smartphone a: **meeter.it/yon**

SCUOLA DERMATOLOGICA  
SERGIO CHIMENTI

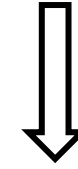Dermatology Update  
ROMA 17-18 Maggio 2024

YES<sup>or</sup> NO  
CONTEST  
3° INCONTRO





# Superficial BCC



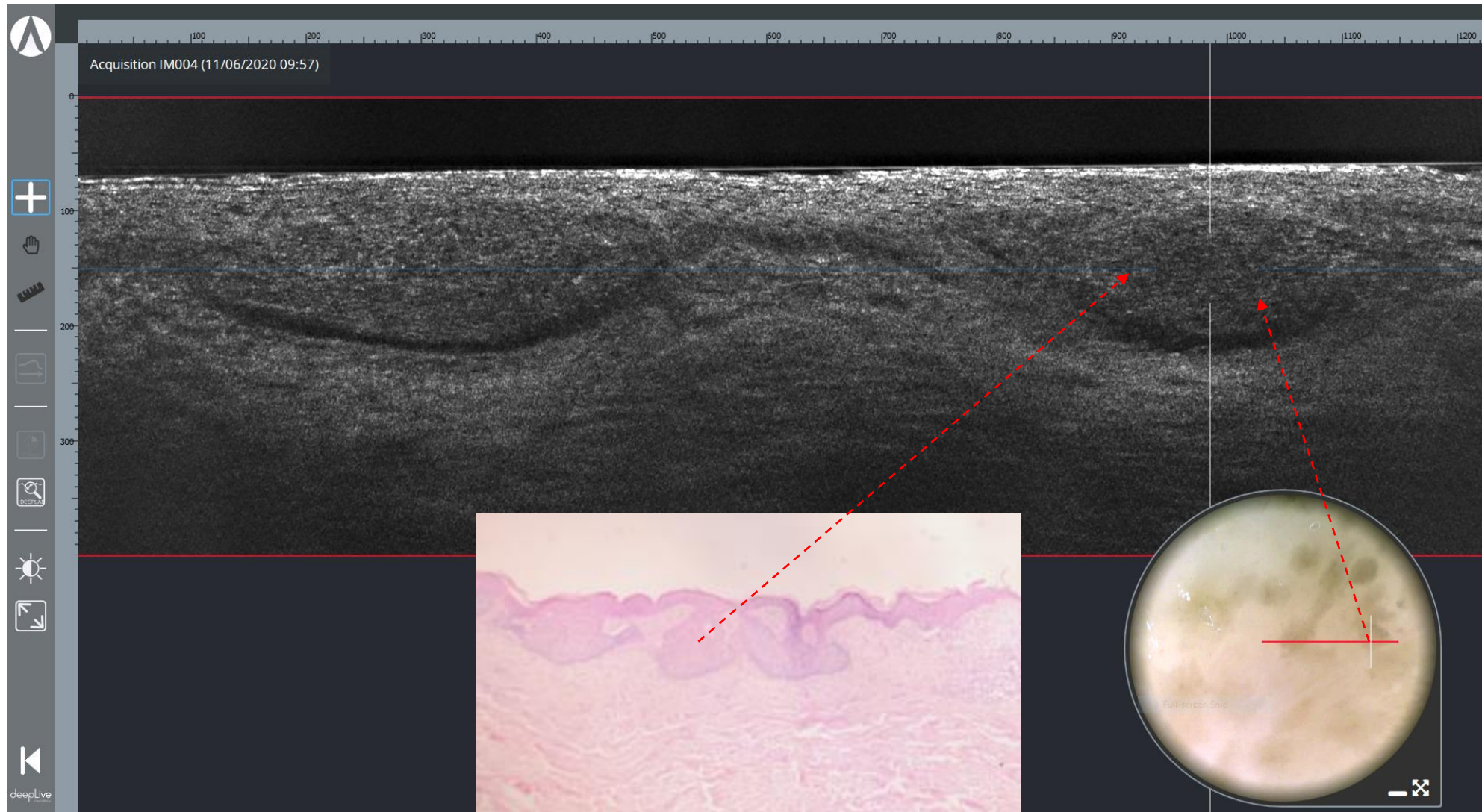
**Hemispheric lobules  
connected to the epidermis  
in the absence of evident  
stroma involvement**

Multivariate analysis	OR (95% CI)
<b>Hemispheric lobule(s)</b>	12.60 (2.10-75.57)
<b>Lobule(s) separated from epidermis</b>	0.19 (0.04-0.93)
<b>Stretching of the stroma</b>	0.09 (0.01-0.54)



PER RISPONDERE collegati con il tuo smartphone a: **meeter.it/yon**

# Superficial BCC



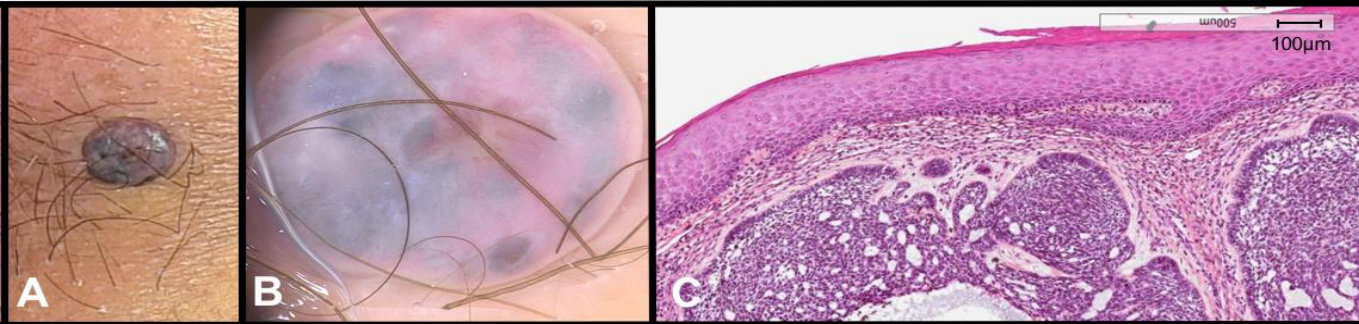
PER RISPONDERE collegati con il tuo smartphone a: **meeter.it/yon**

 **SCUOLA DERMATOLOGICA**  
SERGIO CHIMENTI

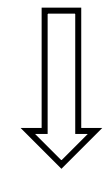
**Dermatology Update**  
ROMA 17-18 Maggio 2024

**YES<sup>or</sup>NO** **CONTEST**  
3° INCONTRO

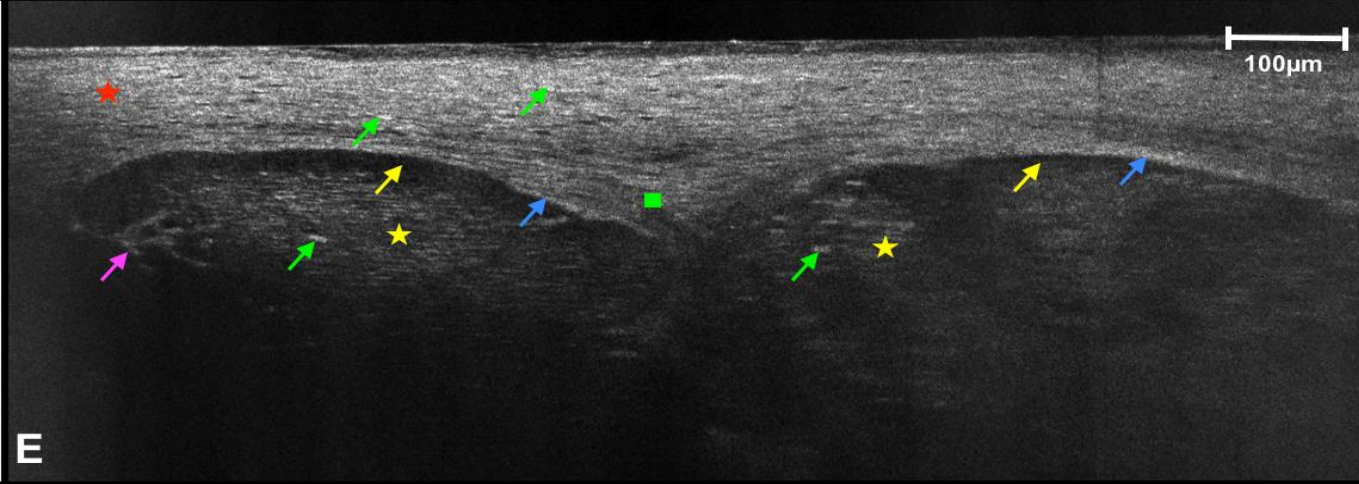
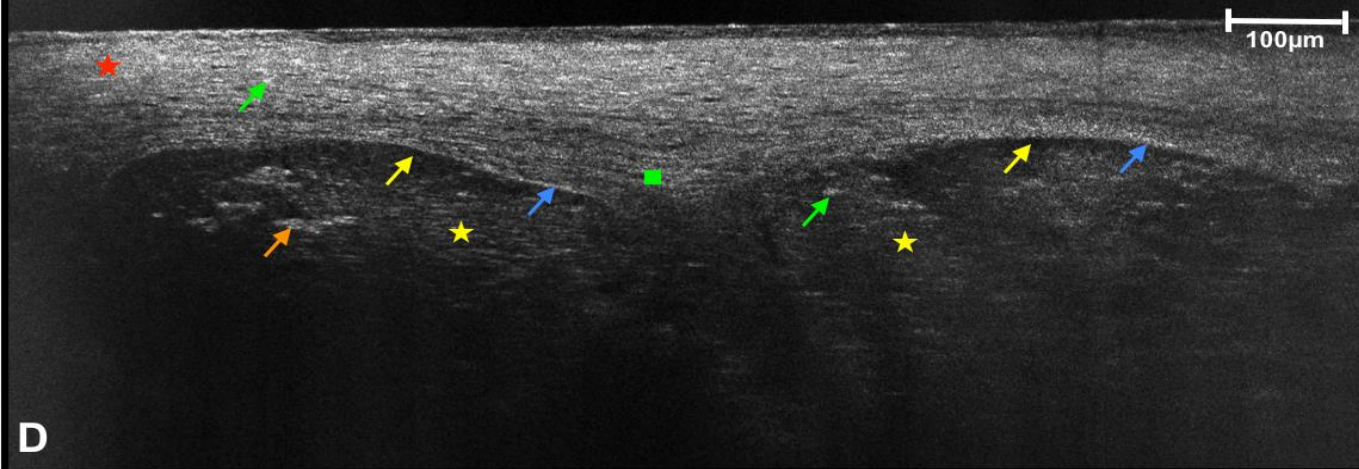




# Nodular BCC



Macrolobules separated from the epidermis



Multivariate analysis	OR (95% CI)
Macrolobule(s) (>100 µm)	9.44 (1.66-53.65)
Lobule(s) connected to epidermis	0.16 (0.05-0.57)

Suppa et al. JEADV 2020 (accepted)



PER RISPONDERE collegati con il tuo smartphone a: **meeter.it/yon**

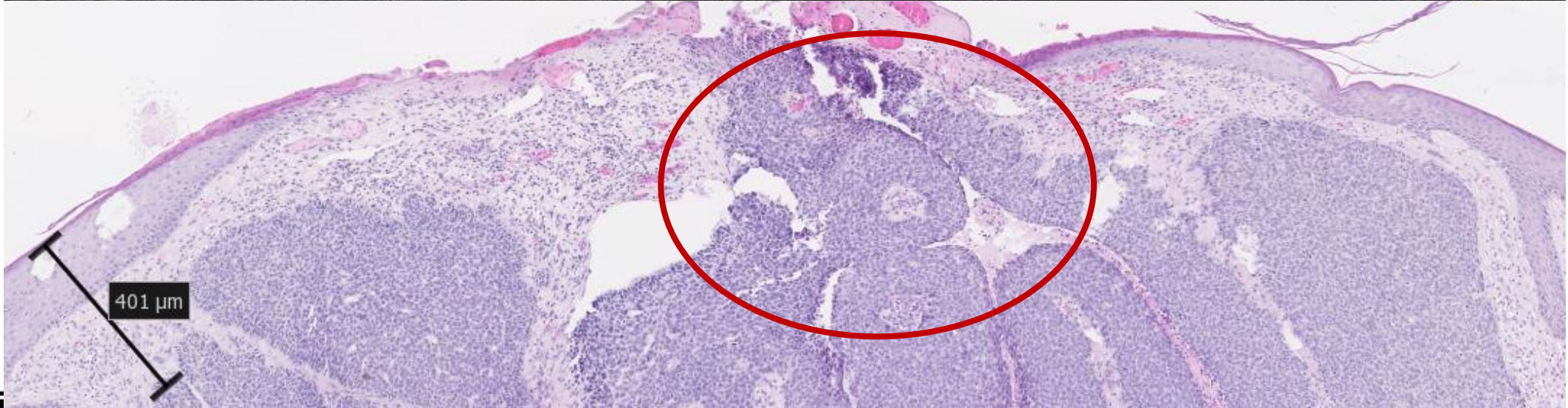
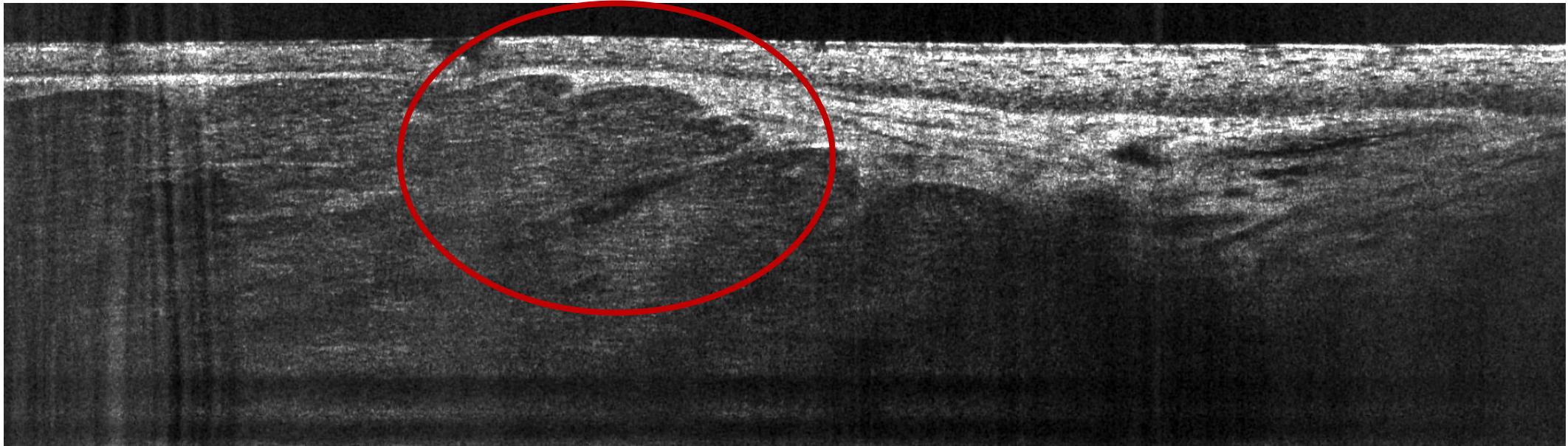

Dermatology Update  
ROMA 17-18 Maggio 2024





# Nodular BCC



PER RISPONDERE collegati con il tuo smartphone a: [meeter.it/yon](https://meeter.it/yon)

 **SCUOLA DERMATOLOGICA**  
SERGIO CHIMENTI

**Dermatology Update**  
ROMA 17-18 Maggio 2024

**YES<sup>or</sup>NO**

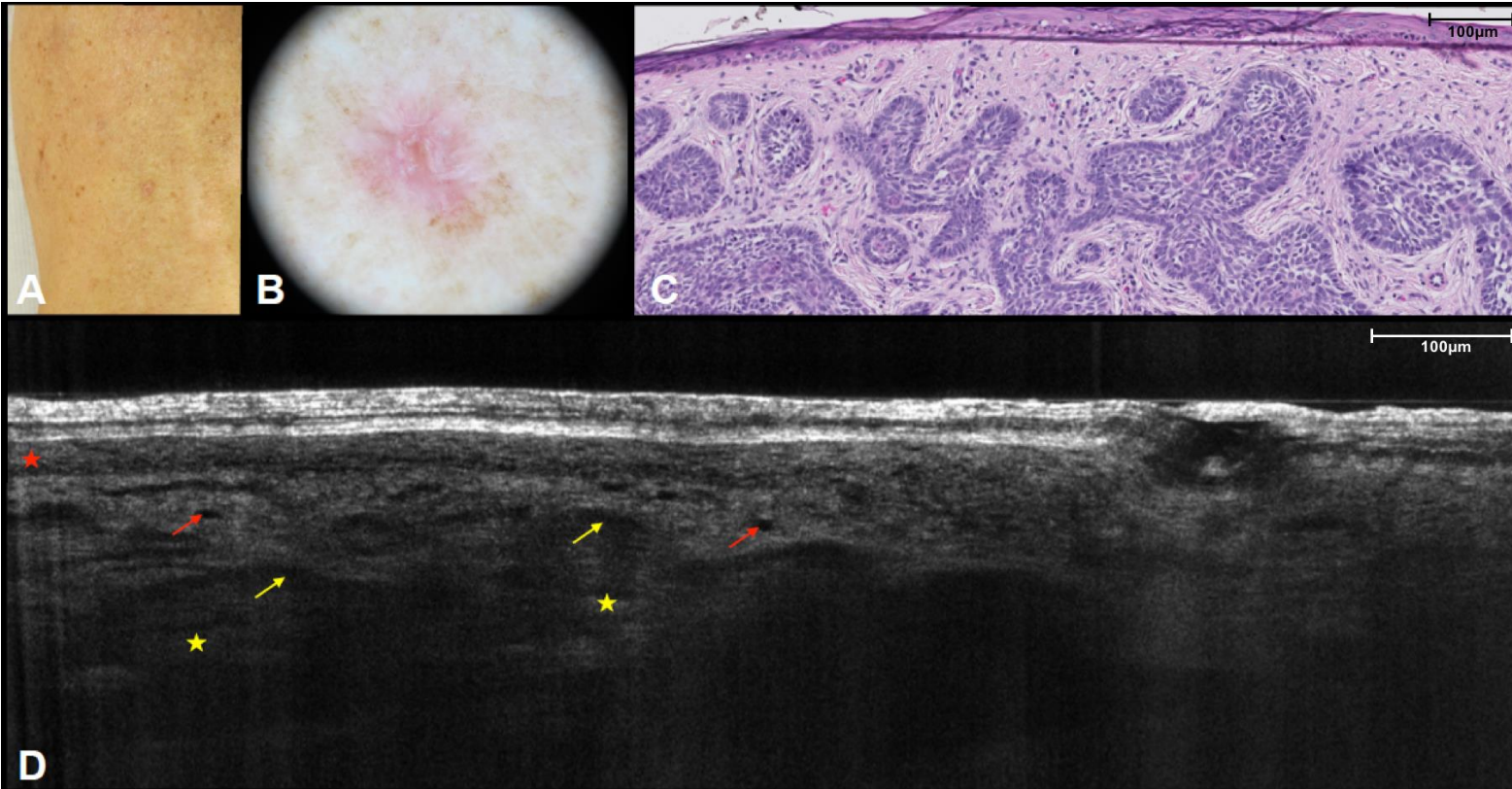
**CONTEST**  
3° INCONTRO



# Infiltrative BCC



**Branched lobules**



Multivariate analysis

OR (95% CI)

**Branched lobule(s)**

4.07 (1.25-13.27)

Suppa et al. JEADV 2020 (accepted)



PER RISPONDERE  
collegati con il tuo smartphone a:

**meeter.it/yon**

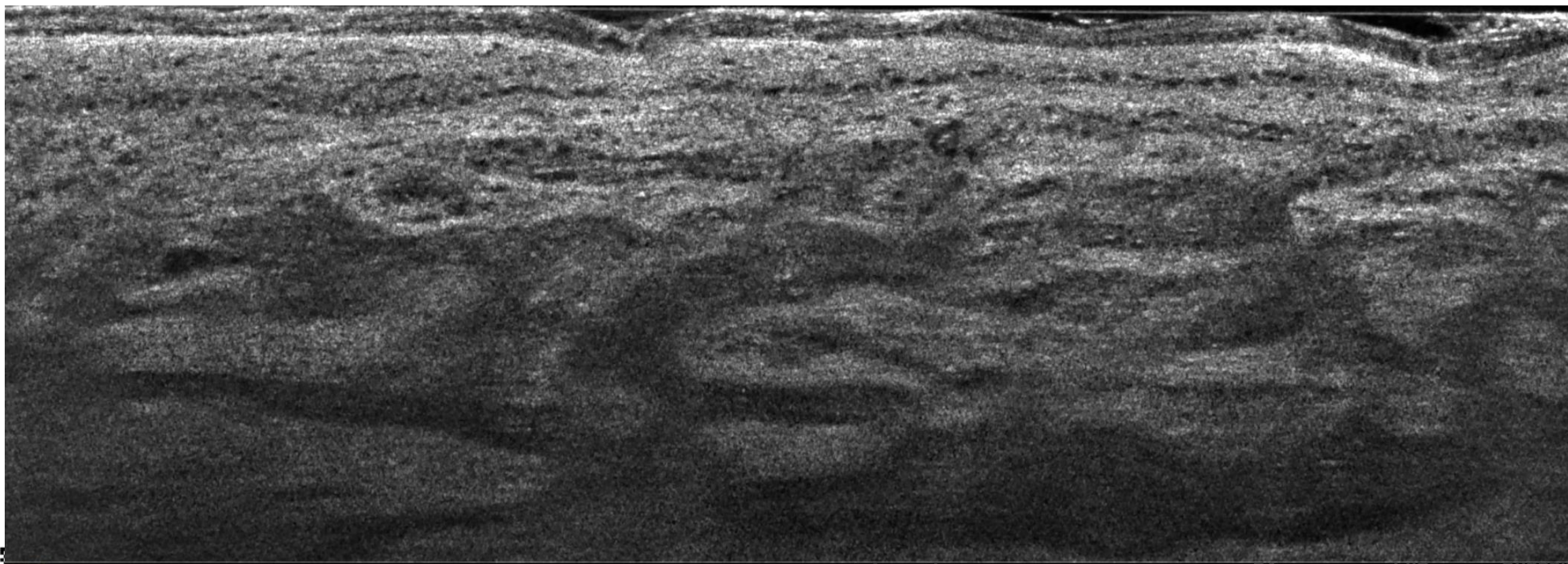
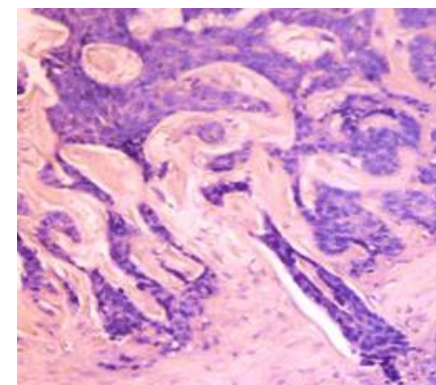
SCUOLA DERMATOLOGICA  
SERGIO CHIMENTI

Dermatology Update  
ROMA 17-18 Maggio 2024

YES<sup>or</sup> NO  
CONTEST  
3° INCONTRO



# Infiltrative BCC



PER RISPONDERE collegati con il tuo smartphone a: **meeter.it/yon**

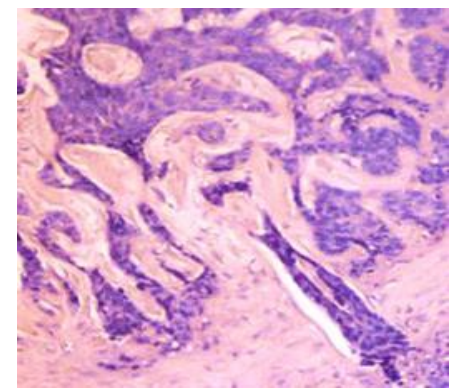
 **SCUOLA DERMATOLOGICA**  
SERGIO CHIMENTI

**Dermatology Update**  
ROMA 17-18 Maggio 2024

**YES<sup>or</sup>NO** **CONTEST**  
3° INCONTRO



# Infiltrative BCC



PER RISPONDERE collegati con il tuo smartphone a: **meeter.it/yon**

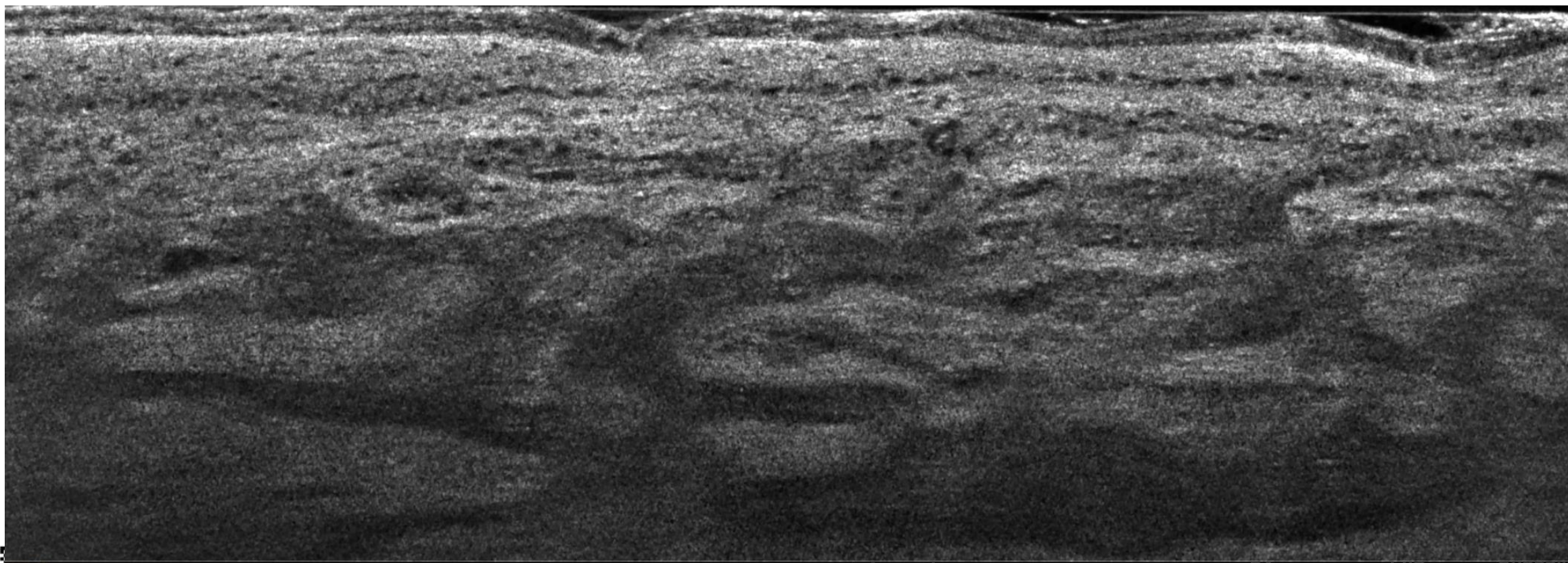
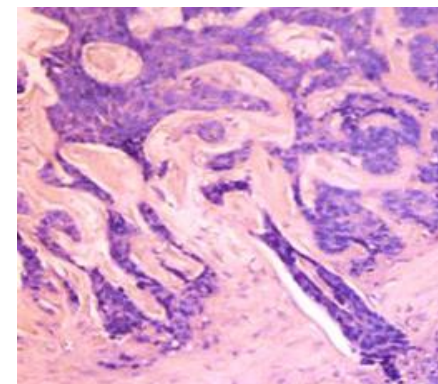
 **SCUOLA DERMATOLOGICA**  
SERGIO CHIMENTI

**Dermatology Update**  
ROMA 17-18 Maggio 2024

**YES<sup>or</sup>NO** **CONTEST**  
3° INCONTRO



# Infiltrative BCC



PER RISPONDERE collegati con il tuo smartphone a: **meeter.it/yon**

 **SCUOLA DERMATOLOGICA**  
SERGIO CHIMENTI

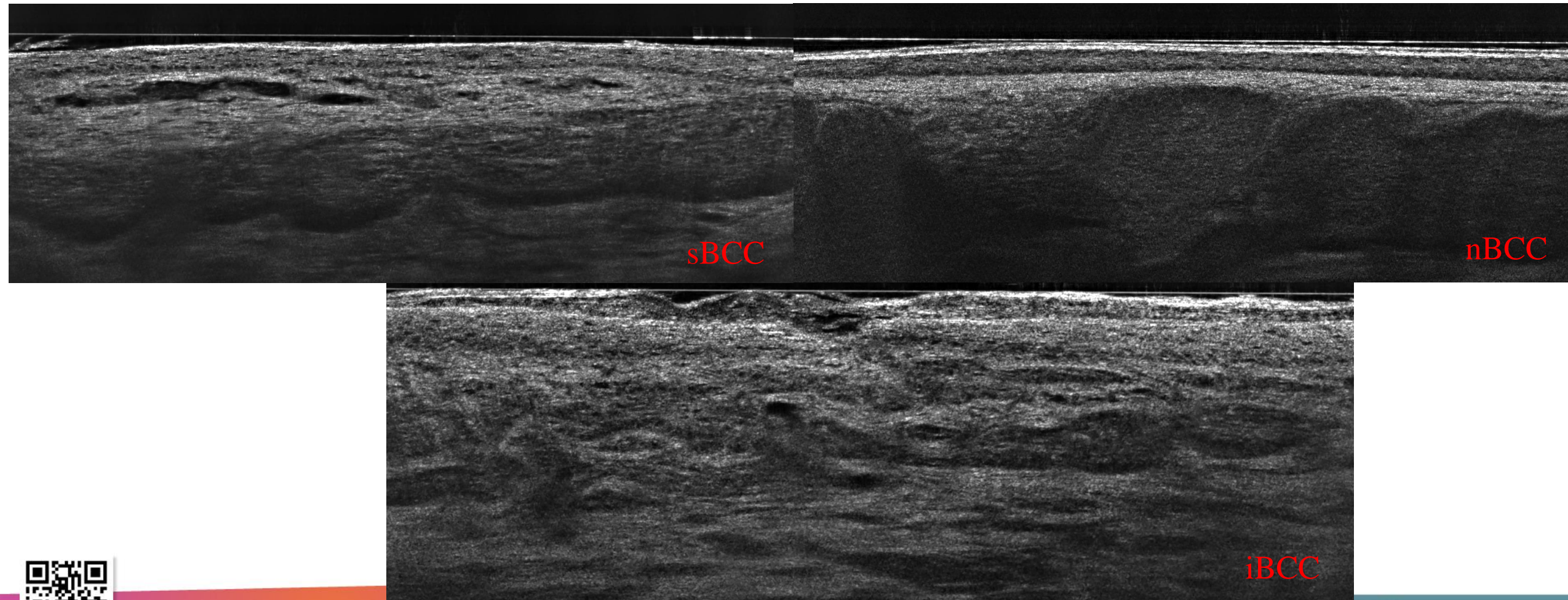
**Dermatology Update**  
ROMA 17-18 Maggio 2024

**YES<sup>or</sup>NO** **CONTEST**  
3° INCONTRO



# Histologic variants of BCC

(different morphological structures)



PER RISPONDERE  
collegati con il tuo smartphone a:

[meeter.it/yon](https://meeter.it/yon)

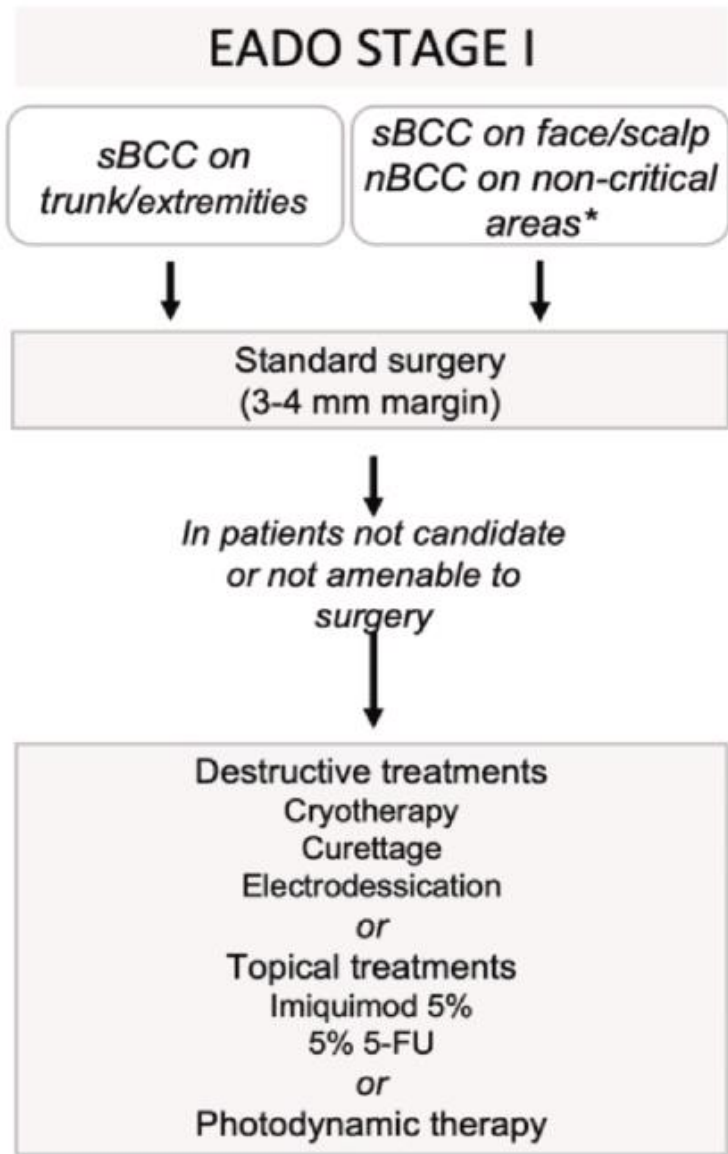


SCUOLA DERMATOLOGICA  
SERGIO CHIMENTI

Dermatology Update  
ROMA 17-18 Maggio 2024

YES<sup>or</sup> NO

CONTEST  
3° INCONTRO



European consensus-based interdisciplinary guideline  
for diagnosis and treatment of basal cell  
carcinoma—update 2023

*K. Peris et al. / European Journal of Cancer 192 (2023) 113254*



PER RISPONDERE  
collegati con il tuo smartphone a:

**meeter.it/yon**



SCUOLA DERMATOLOGICA  
SERGIO CHIMENTI

**Dermatology Update**  
ROMA 17-18 Maggio 2024

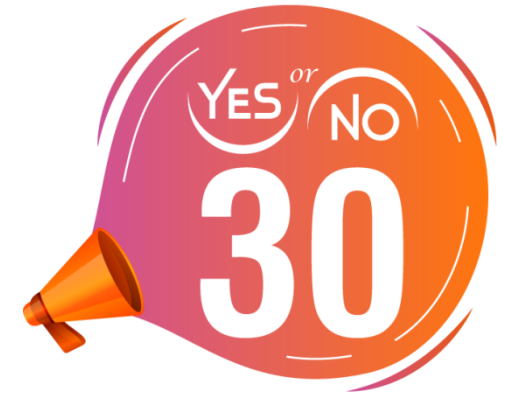YES <sup>or</sup> NO

**CONTEST**  
3° INCONTRO



4. I principali reperti LC-OCT del carcinoma basocellulare superficiale sono isole con pattern a millefoglie non connesse all'epidermide

1. Sì
2. No



PER RISPONDERE  
collegati con il tuo smartphone a:

[meeter.it/yon](https://meeter.it/yon)



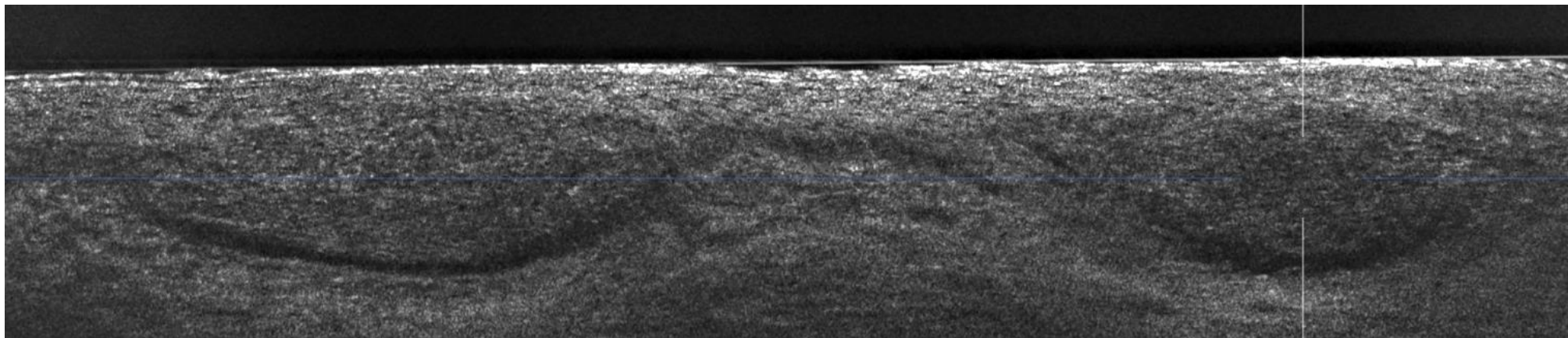
SCUOLA DERMATOLOGICA  
SERGIO CHIMENTI

Dermatology Update  
ROMA 17-18 Maggio 2024

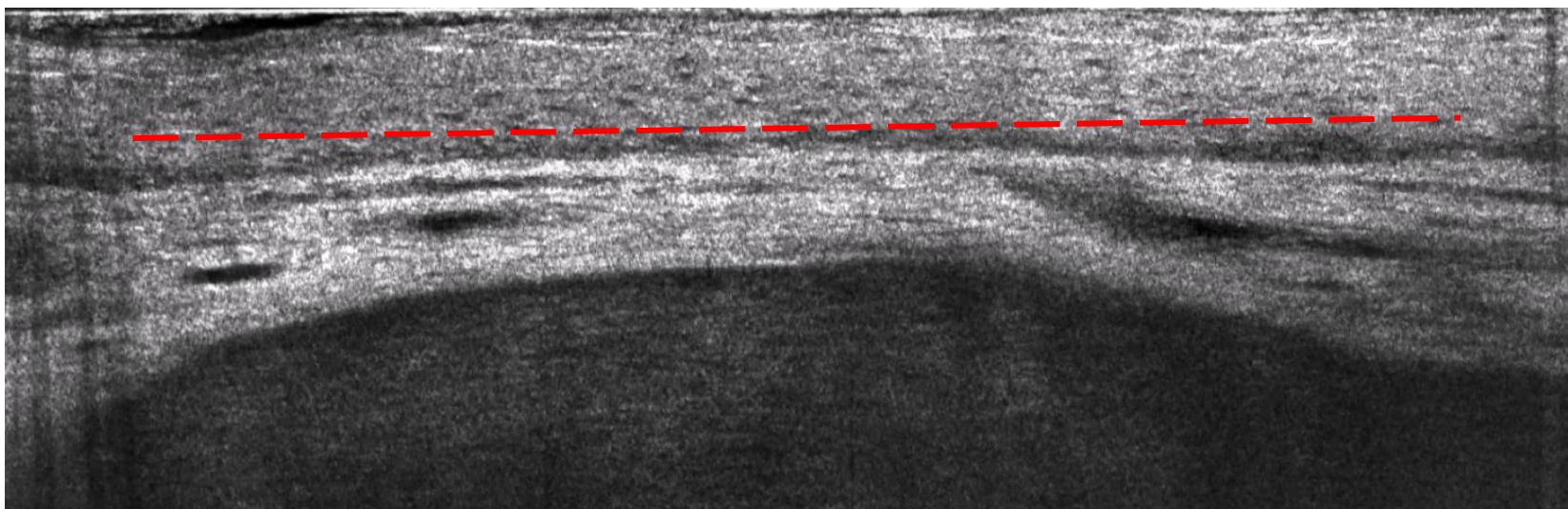


CONTEST  
3° INCONTRO

sBCC



nBCC



PER RISPONDERE  
collegati con il tuo smartphone a:

[meeter.it/yon](https://meeter.it/yon)



SCUOLA DERMATOLOGICA  
SERGIO CHIMENTI

Dermatology Update  
ROMA 17-18 Maggio 2024

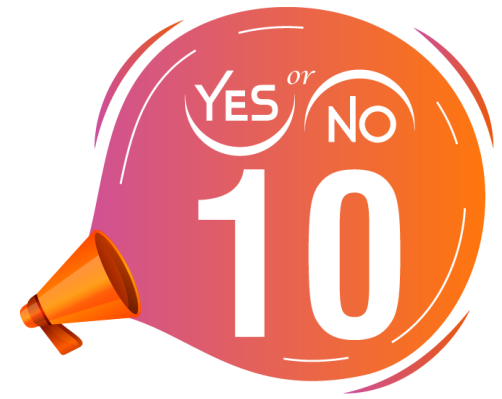YES<sup>or</sup> NO

CONTEST  
3° INCONTRO



5. I principali reperti dermoscospici degli sBCC sono le teleangectasie arboriformi a fuoco

1. Sì
2. No



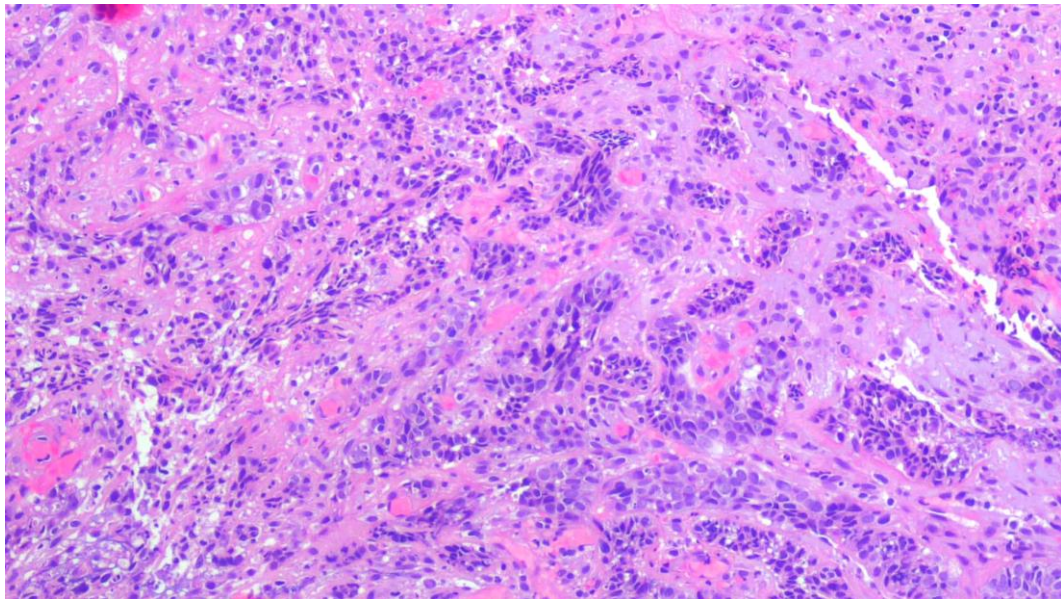
PER RISPONDERE collegati con il tuo smartphone a: **meeter.it/yon**

 **SCUOLA DERMATOLOGICA**  
SERGIO CHIMENTI

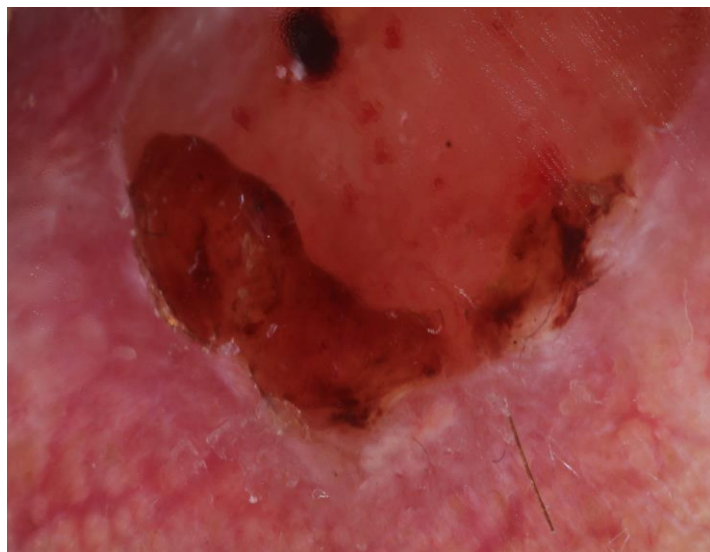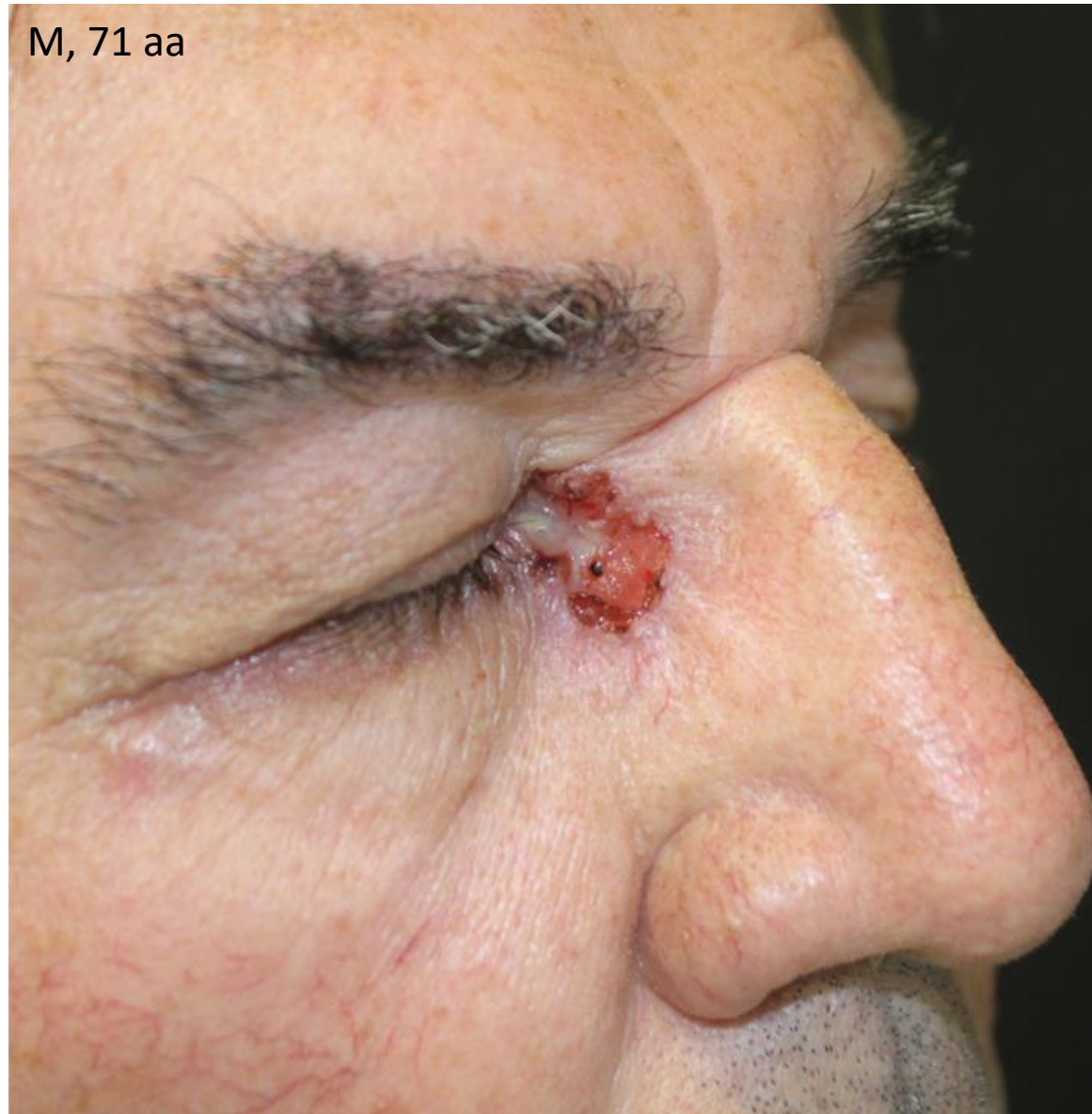**Dermatology Update**  
ROMA 17-18 Maggio 2024

**YES** *or* **NO**

**CONTEST**  
3° INCONTRO



M, 71 aa



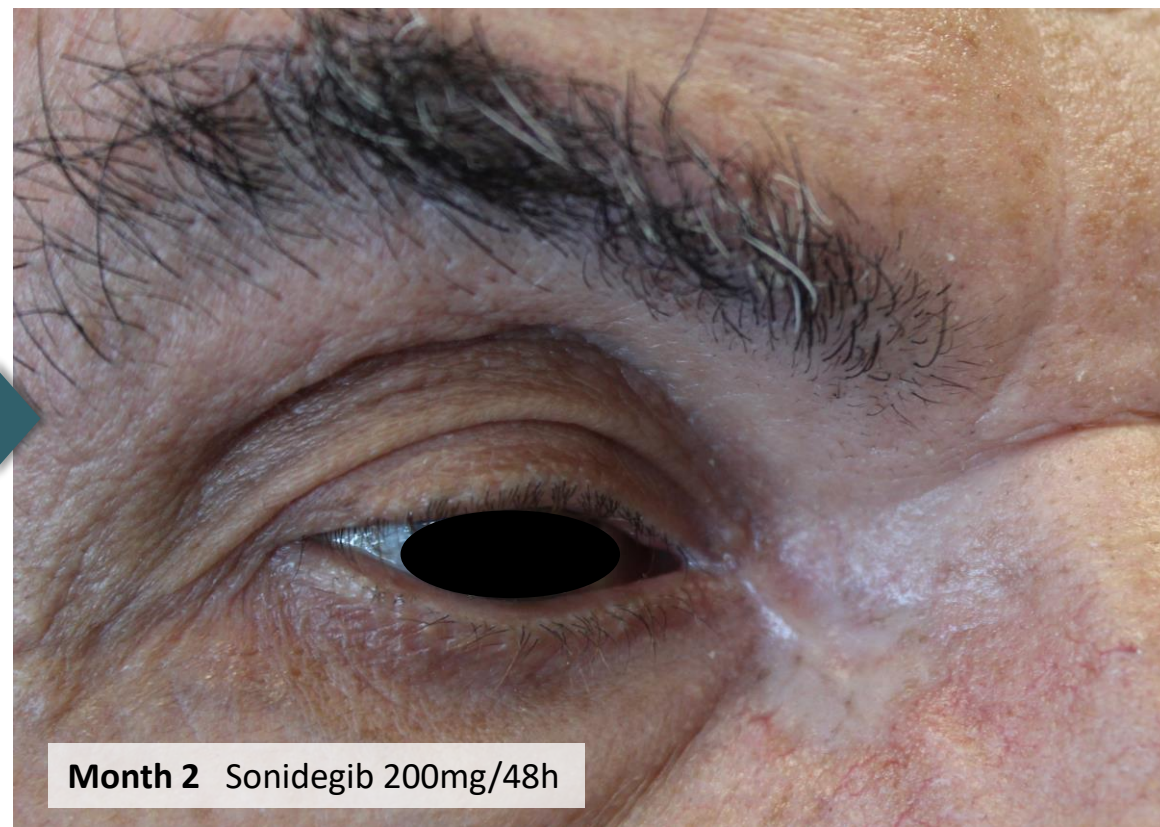
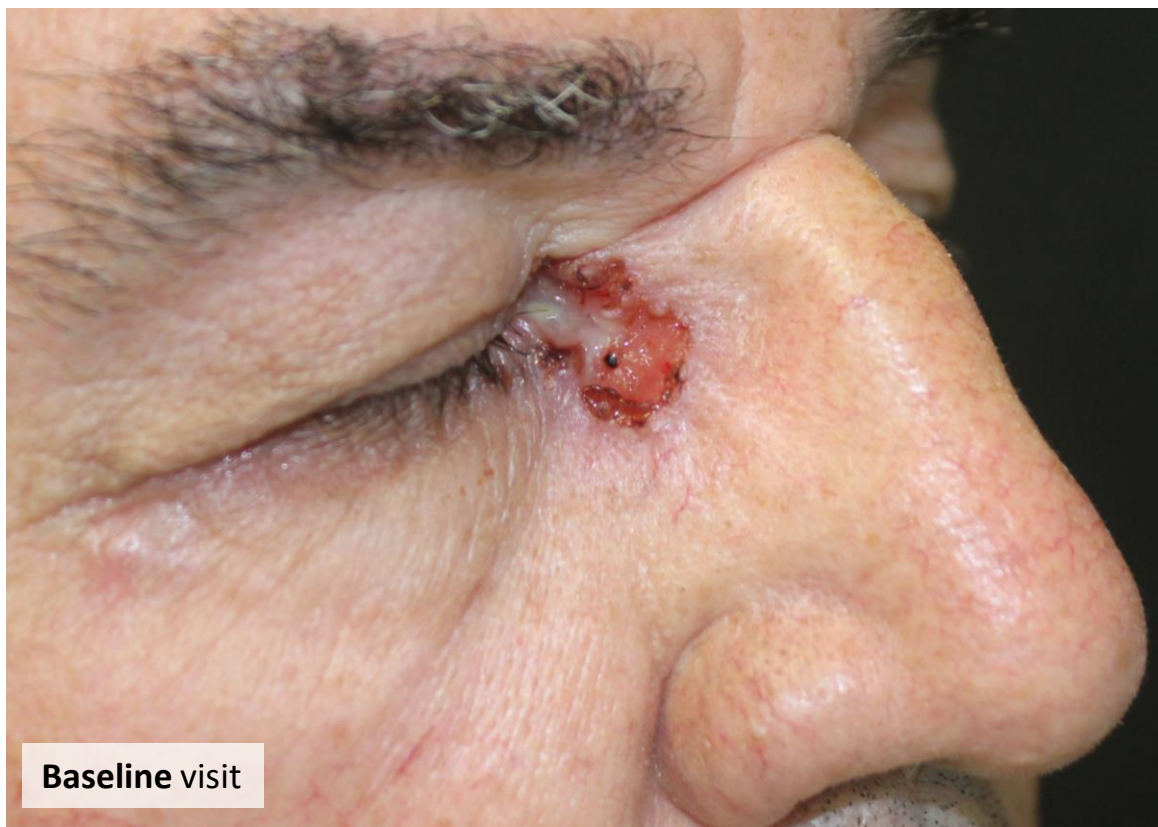PER RISPONDERE **meeter.it/yon**  
collegati con il tuo smartphone a:

 **SCUOLA DERMATOLOGICA**  
SERGIO CHIMENTI

**Dermatology Update**  
ROMA 17-18 Maggio 2024

**YES<sup>or</sup>NO** **CONTEST**  
3° INCONTRO





Start  
**Sonidegib**  
200 mg every other day\*

January 2022

March 2022

May 2022



PER RISPONDERE  
collegati con il tuo smartphone a:

**meeter.it/yon**



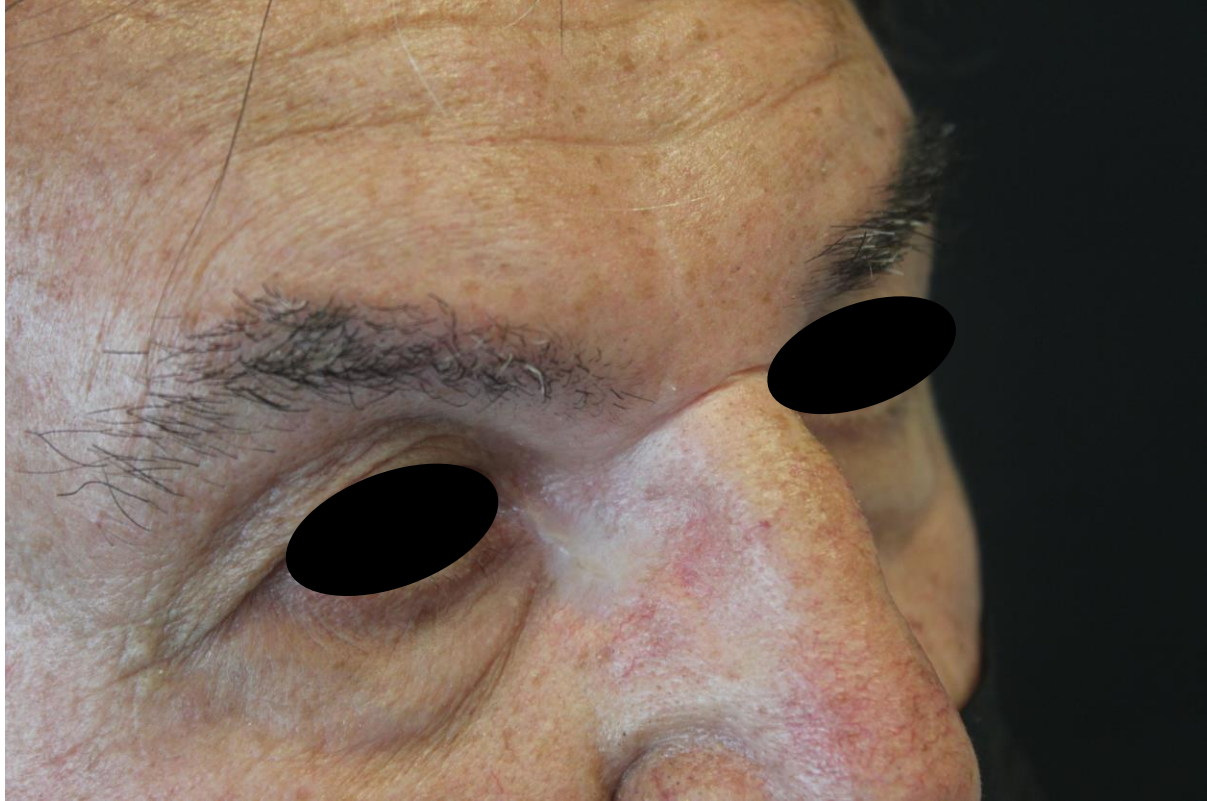SCUOLA DERMATOLOGICA  
SERGIO CHIMENTI

Dermatology Update  
ROMA 17-18 Maggio 2024

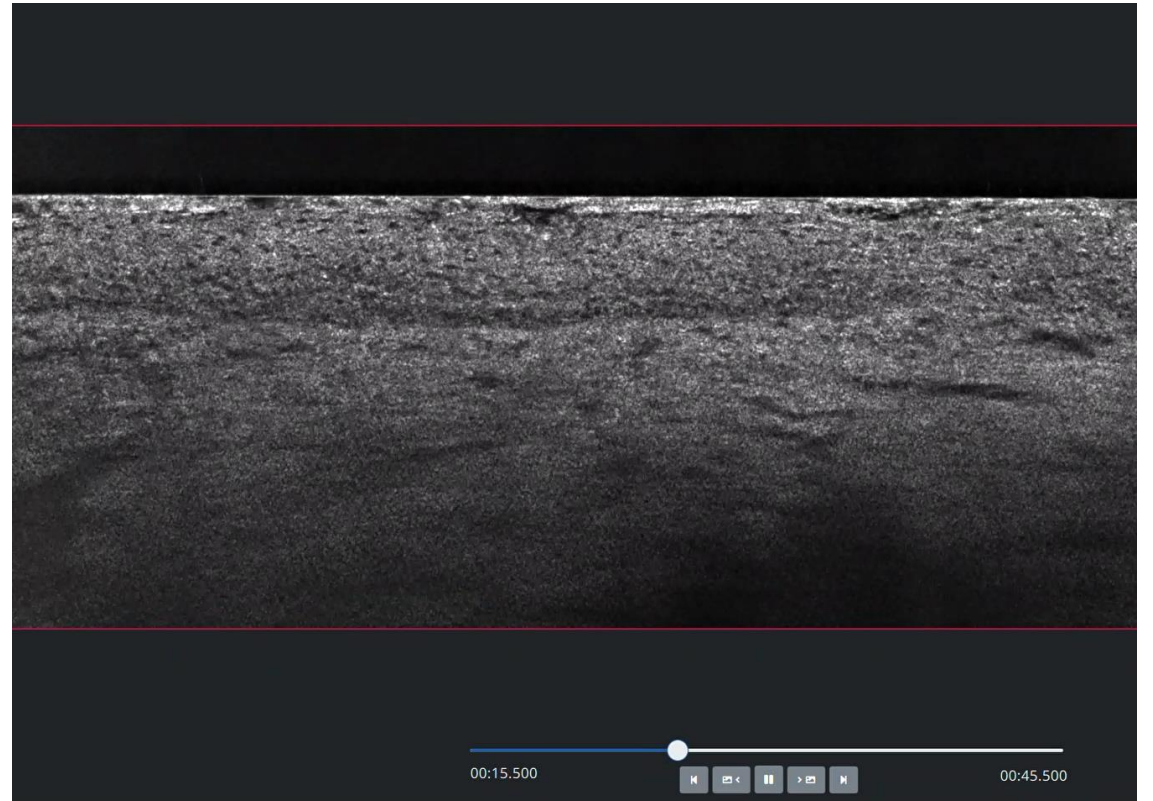
YES<sup>or</sup> NO

CONTEST  
3° INCONTRO





Line-field confocal optical coherence tomography



**Complete response**

→ **Stop treatment and Follow-up (LC-OCT)**

July 2022

October 2022



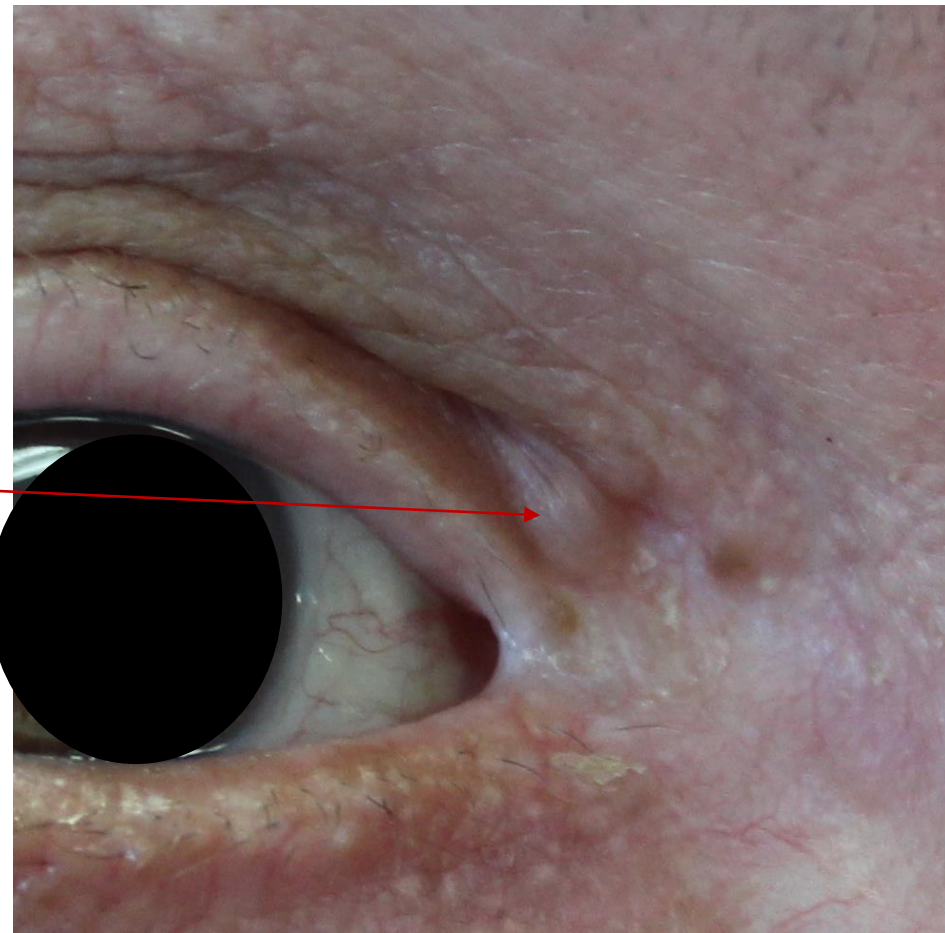
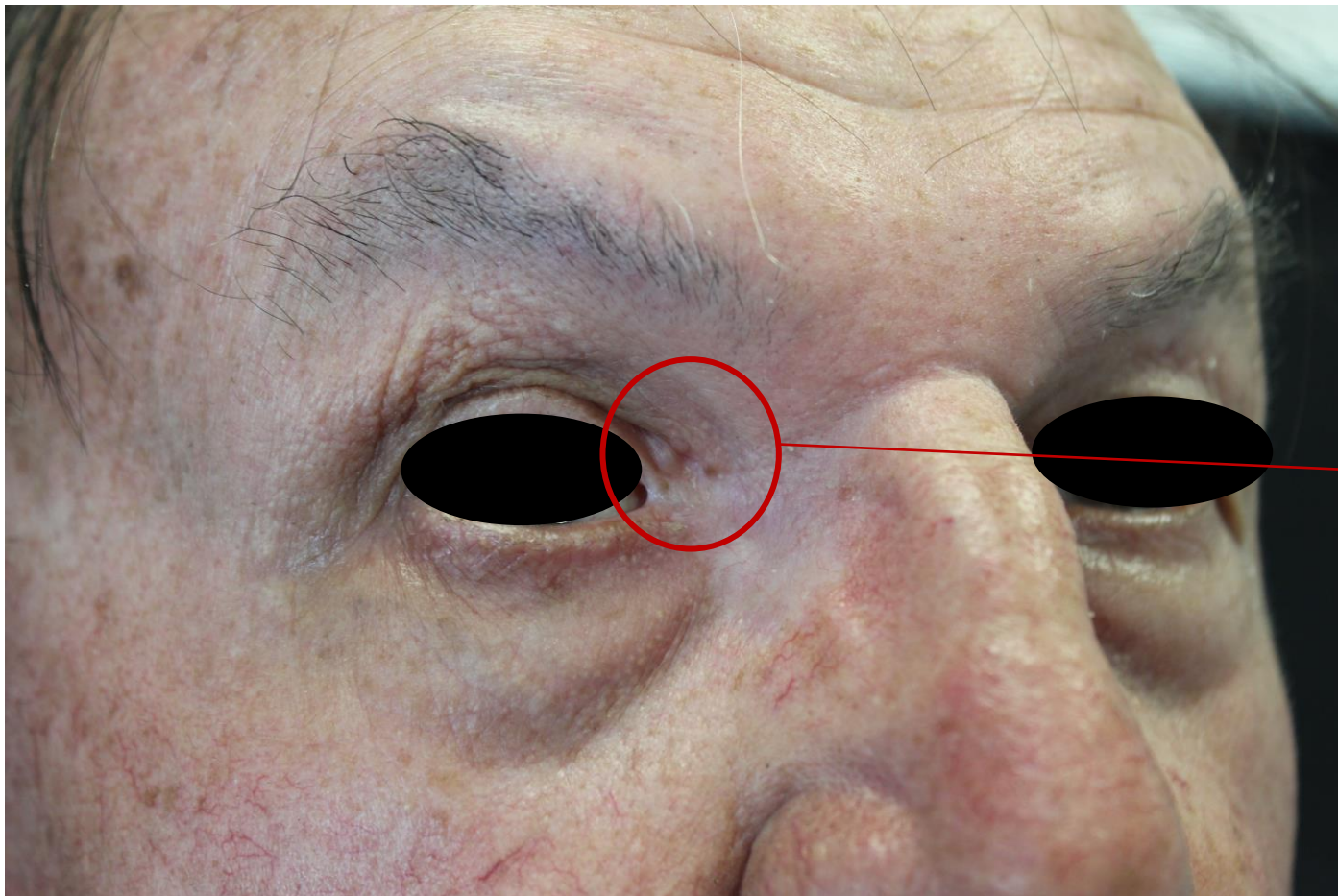
PER RISPONDERE collegati con il tuo smartphone a: **meeter.it/yon**



**Dermatology Update**  
ROMA 17-18 Maggio 2024

**YES<sup>or</sup>NO** **CONTEST**  
3° INCONTRO





February 2023



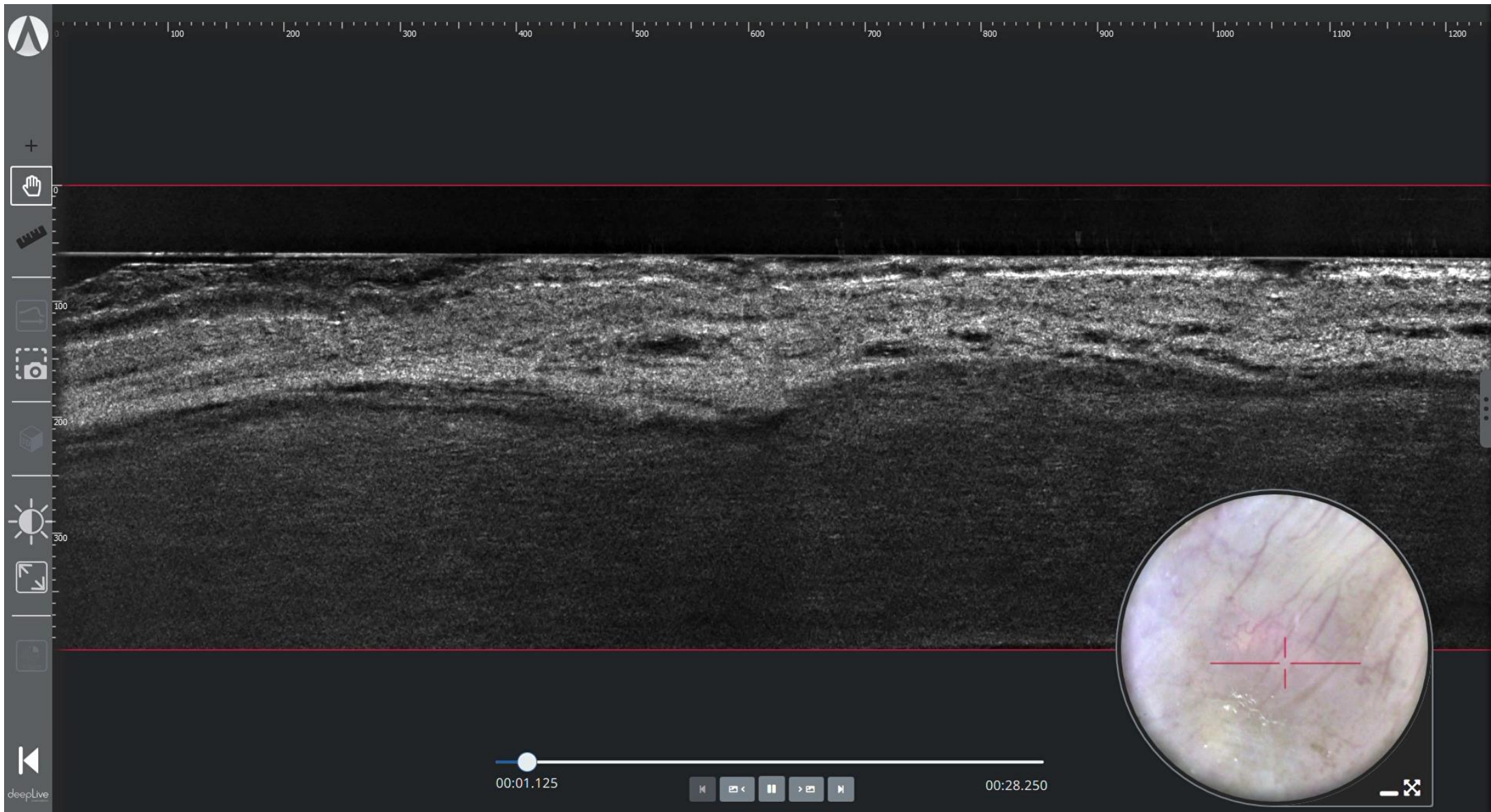
PER RISPONDERE collegati con il tuo smartphone a: **meeter.it/yon**

 **SCUOLA DERMATOLOGICA**  
SERGIO CHIMENTI

**Dermatology Update**  
ROMA 17-18 Maggio 2024

**YES<sup>or</sup>NO** **CONTEST**  
3° INCONTRO





PER RISPONDERE **meeter.it/yon**  
collegati con il tuo smartphone a:

 **SCUOLA DERMATOLOGICA**  
SERGIO CHIMENTI

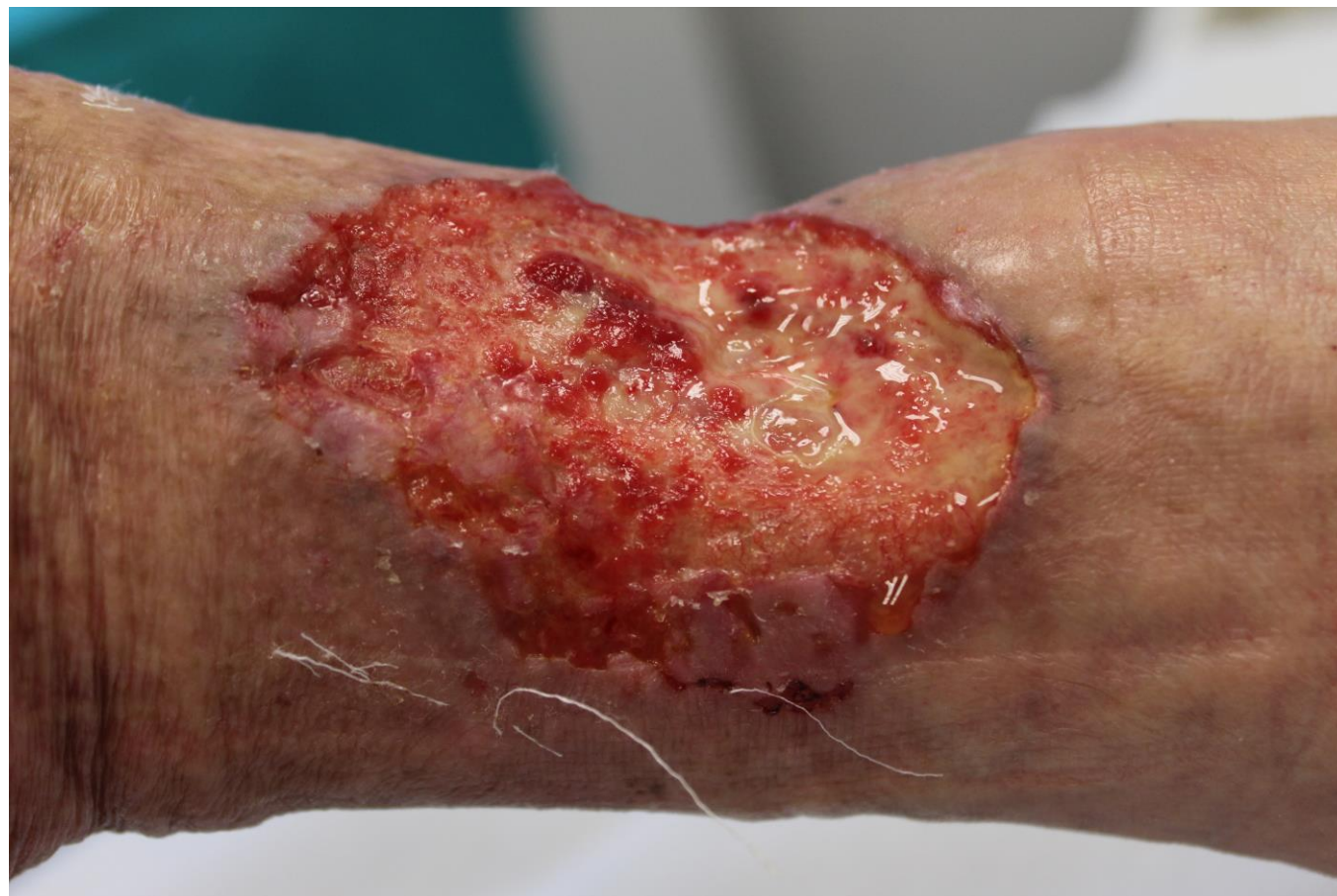**Dermatology Update**  
ROMA 17-18 Maggio 2024

**YES<sup>or</sup>NO** **CONTEST**  
3° INCONTRO



M, 65 aa

Emangioma cavernoso congenito localizzato a livello dell'arto inferiore destro  
trattato con radioterapia all'età di 18 anni.



PER RISPONDERE  
collegati con il tuo smartphone a:

**meeter.it/yon**

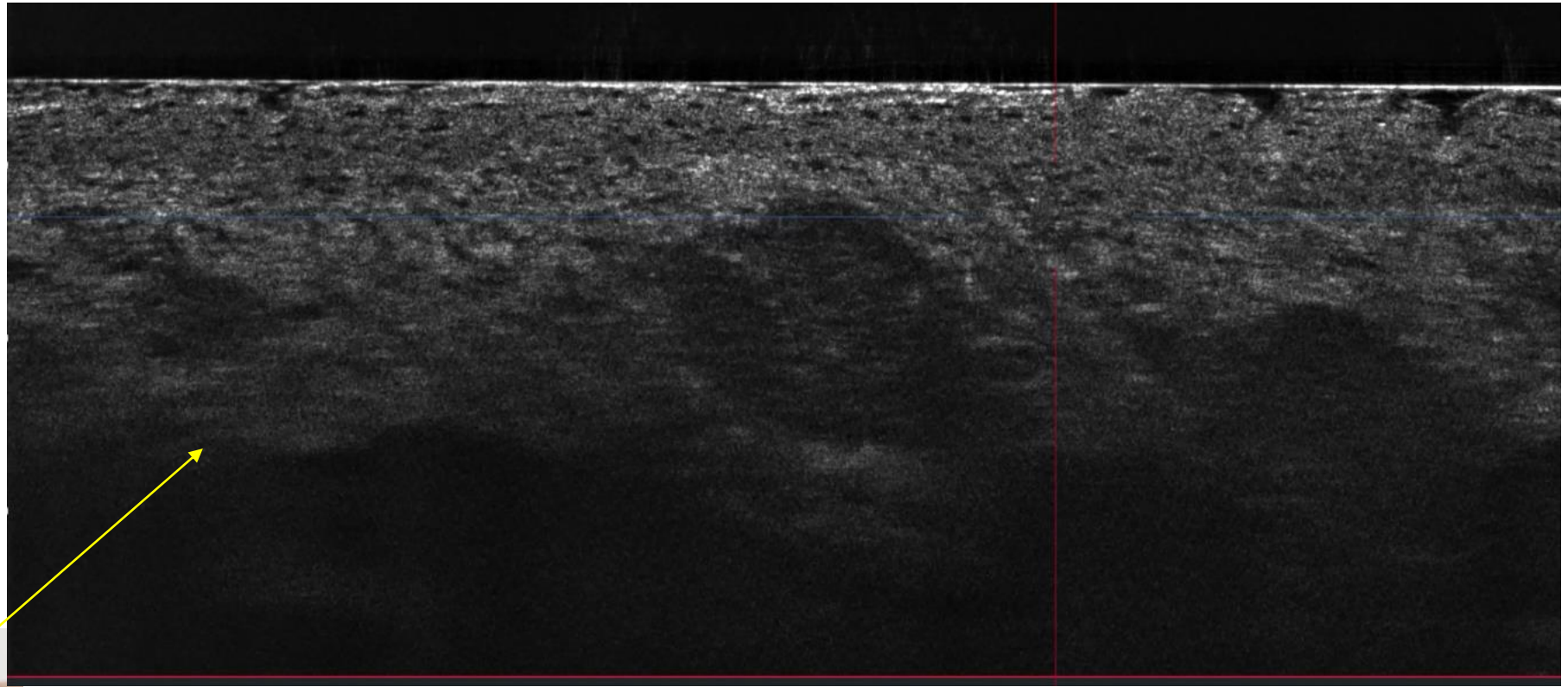
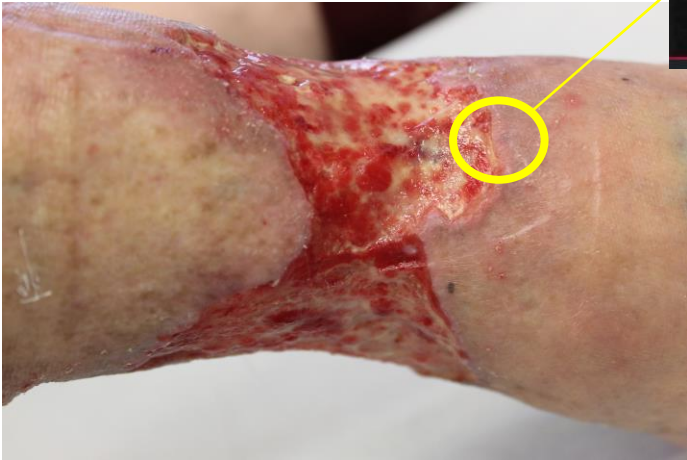

SCUOLA DERMATOLOGICA  
SERGIO CHIMENTI

**Dermatology Update**  
ROMA 17-18 Maggio 2024

YES<sup>or</sup> NO

**CONTEST**  
3° INCONTRO



PER RISPONDERE  
collegati con il tuo smartphone a:

**meeter.it/yon**



SCUOLA DERMATOLOGICA  
SERGIO CHIMENTI

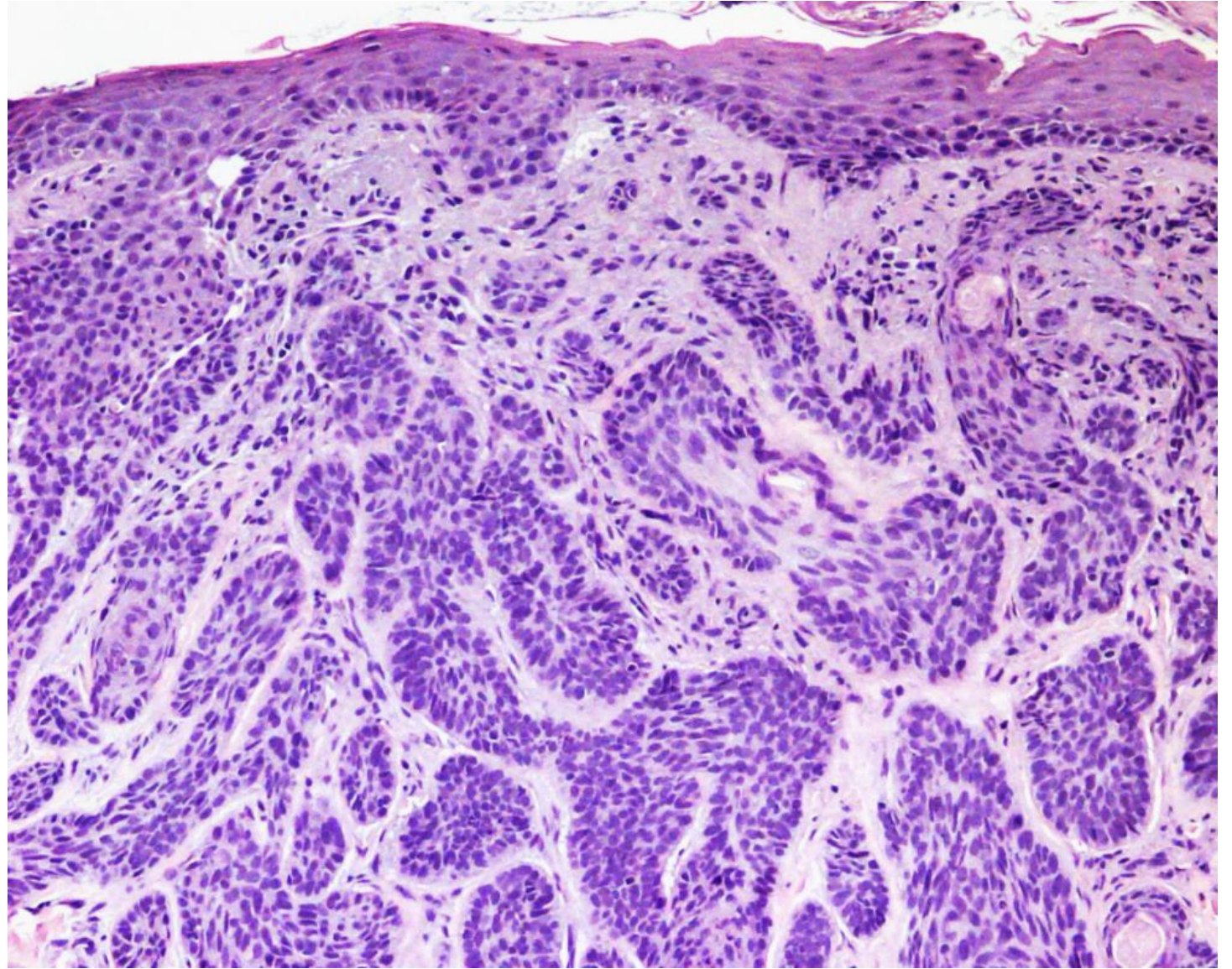
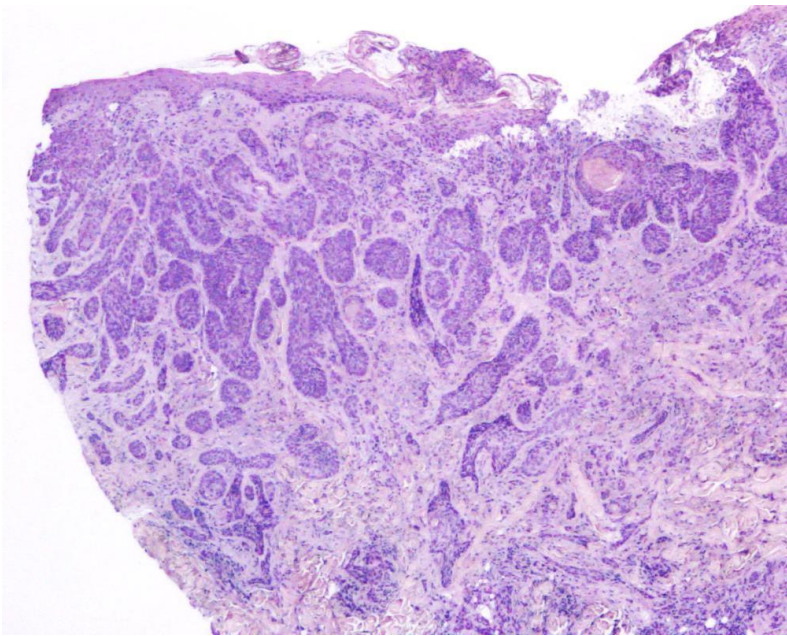
**Dermatology Update**  
ROMA 17-18 Maggio 2024

YES<sup>or</sup> NO

**CONTEST**  
3° INCONTRO



► **Infiltrative and micronodular basal cell carcinoma**



PER RISPONDERE collegati con il tuo smartphone a: **meeter.it/yon**

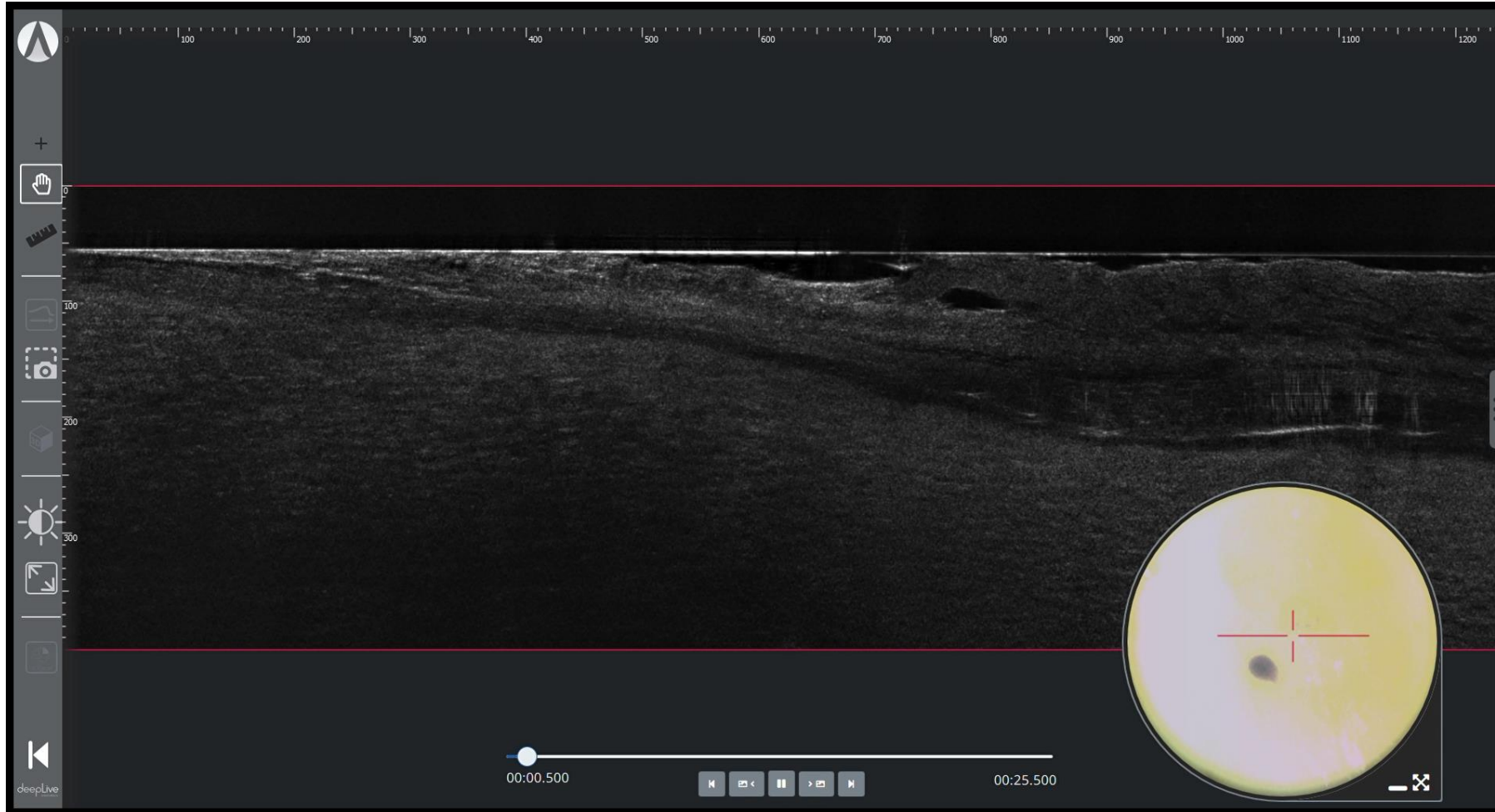
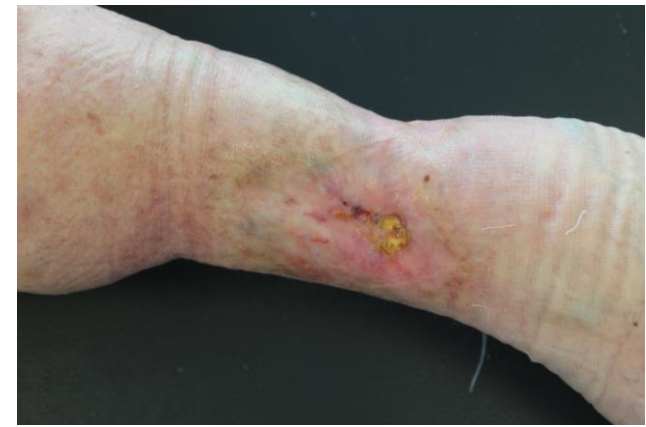 **SCUOLA DERMATOLOGICA**  
SERGIO CHIMENTI

**Dermatology Update**  
ROMA 17-18 Maggio 2024

**YES<sup>or</sup>NO** **CONTEST**  
3° INCONTRO



**Risposta completa  
Stop del trattamento**



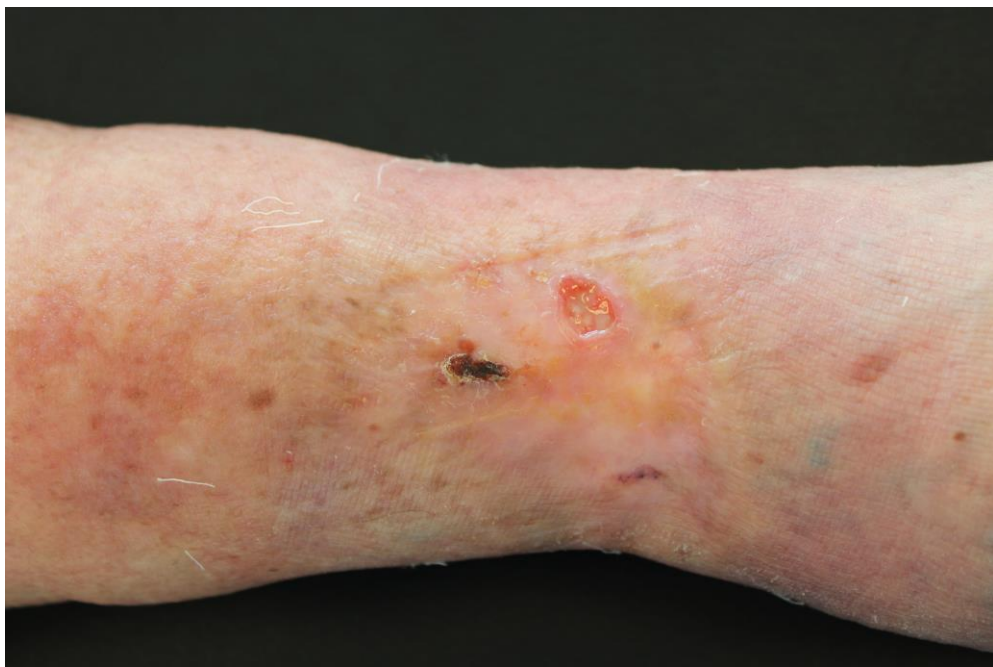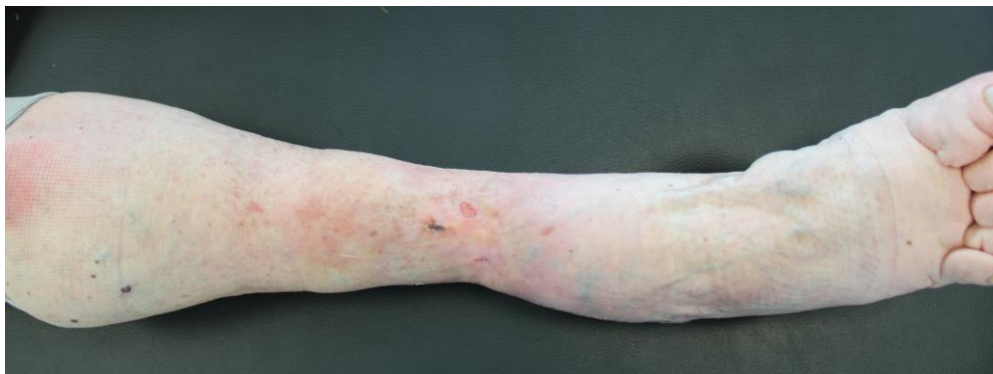
PER RISPONDERE collegati con il tuo smartphone a: **meeter.it/yon**

 **SCUOLA DERMATOLOGICA**  
SERGIO CHIMENTI

**Dermatology Update**  
ROMA 17-18 Maggio 2024

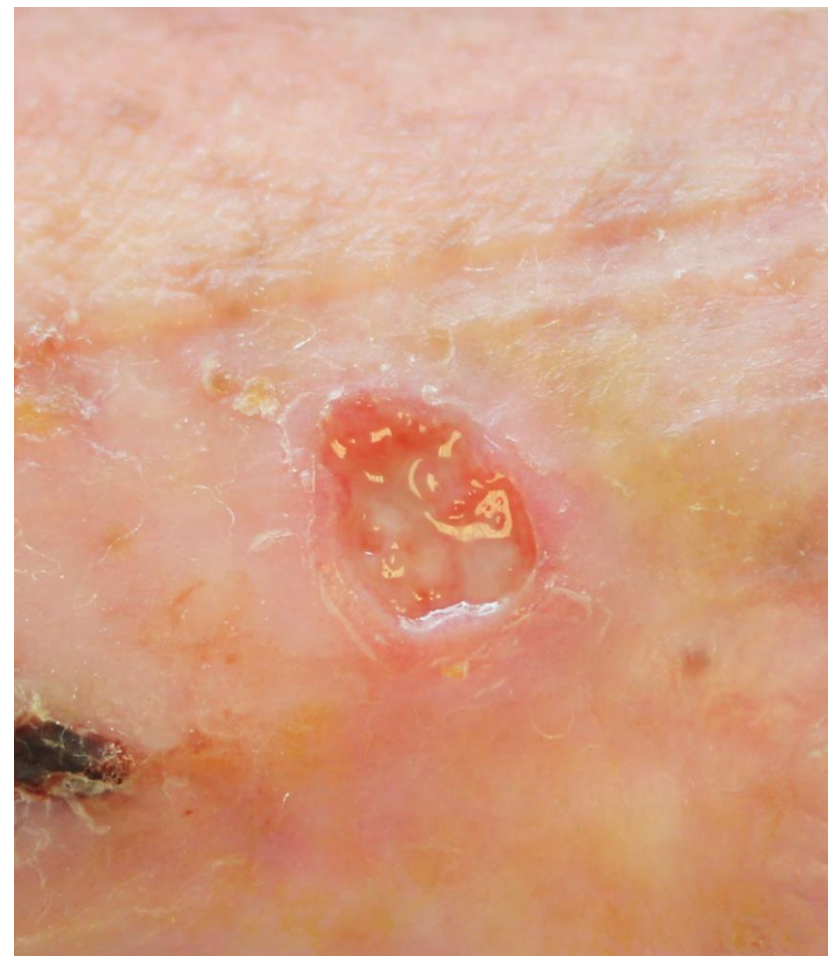**YES<sup>or</sup>NO** **CONTEST**  
3° INCONTRO





4 mesi dopo  
l'interruzione del  
trattamento

Recente insorgenza di lesione ulcerata sospetta  
per recidiva

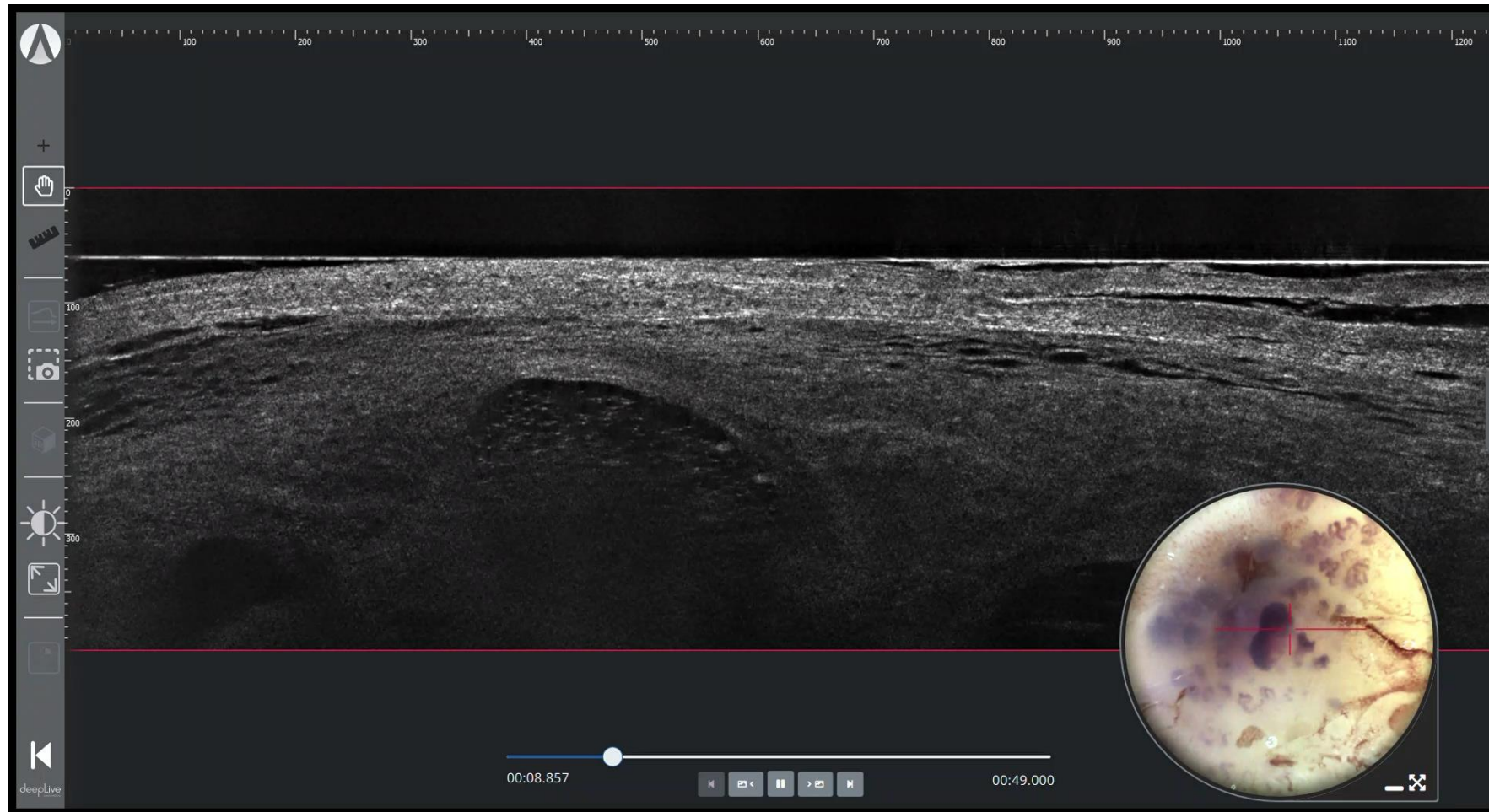


PER RISPONDERE **meeter.it/yon**  
collegati con il tuo smartphone a:

 **SCUOLA DERMATOLOGICA**  
SERGIO CHIMENTI

**Dermatology Update**  
ROMA 17-18 Maggio 2024

**YES<sup>or</sup>NO** **CONTEST**  
3° INCONTRO



→ Non si osservano aspetti riferibili a carcinoma basocellulare



PER RISPONDERE collegati con il tuo smartphone a: **meeter.it/yon**

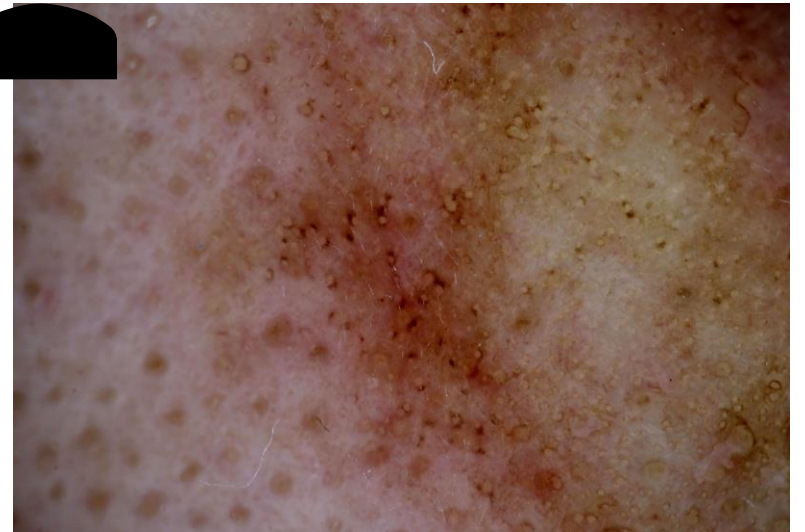
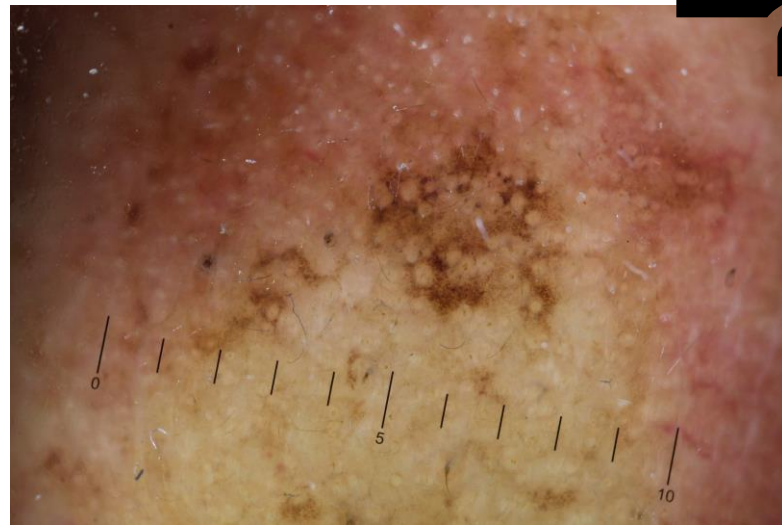
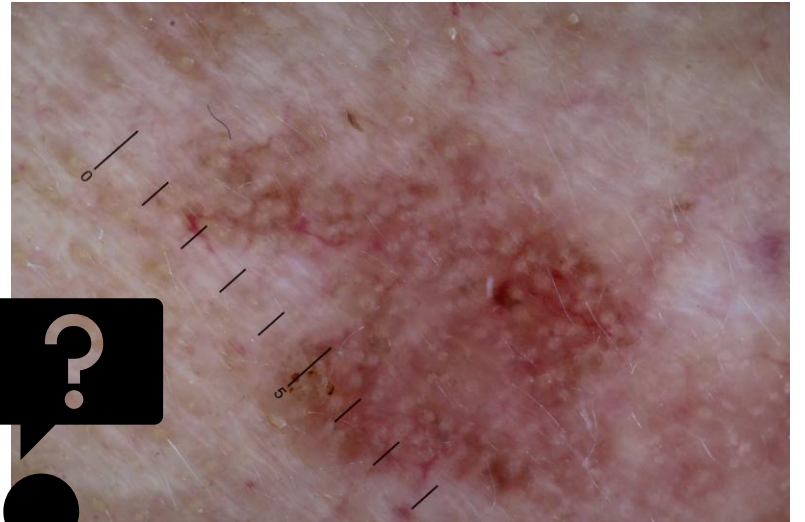
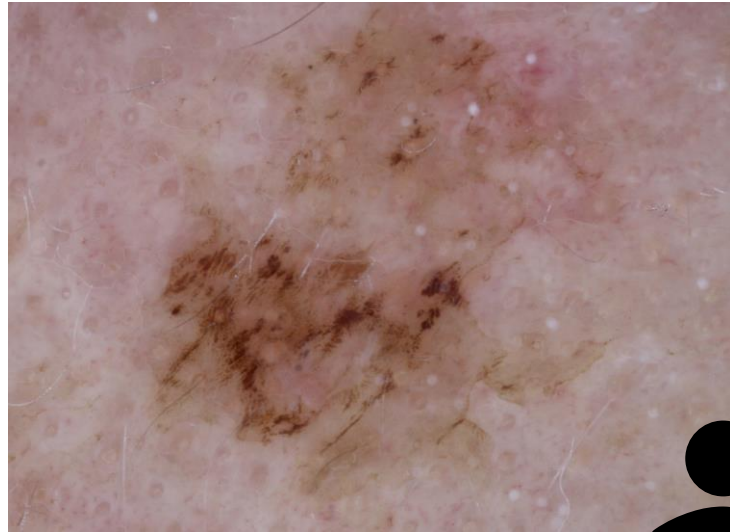
 **SCUOLA DERMATOLOGICA**  
SERGIO CHIMENTI

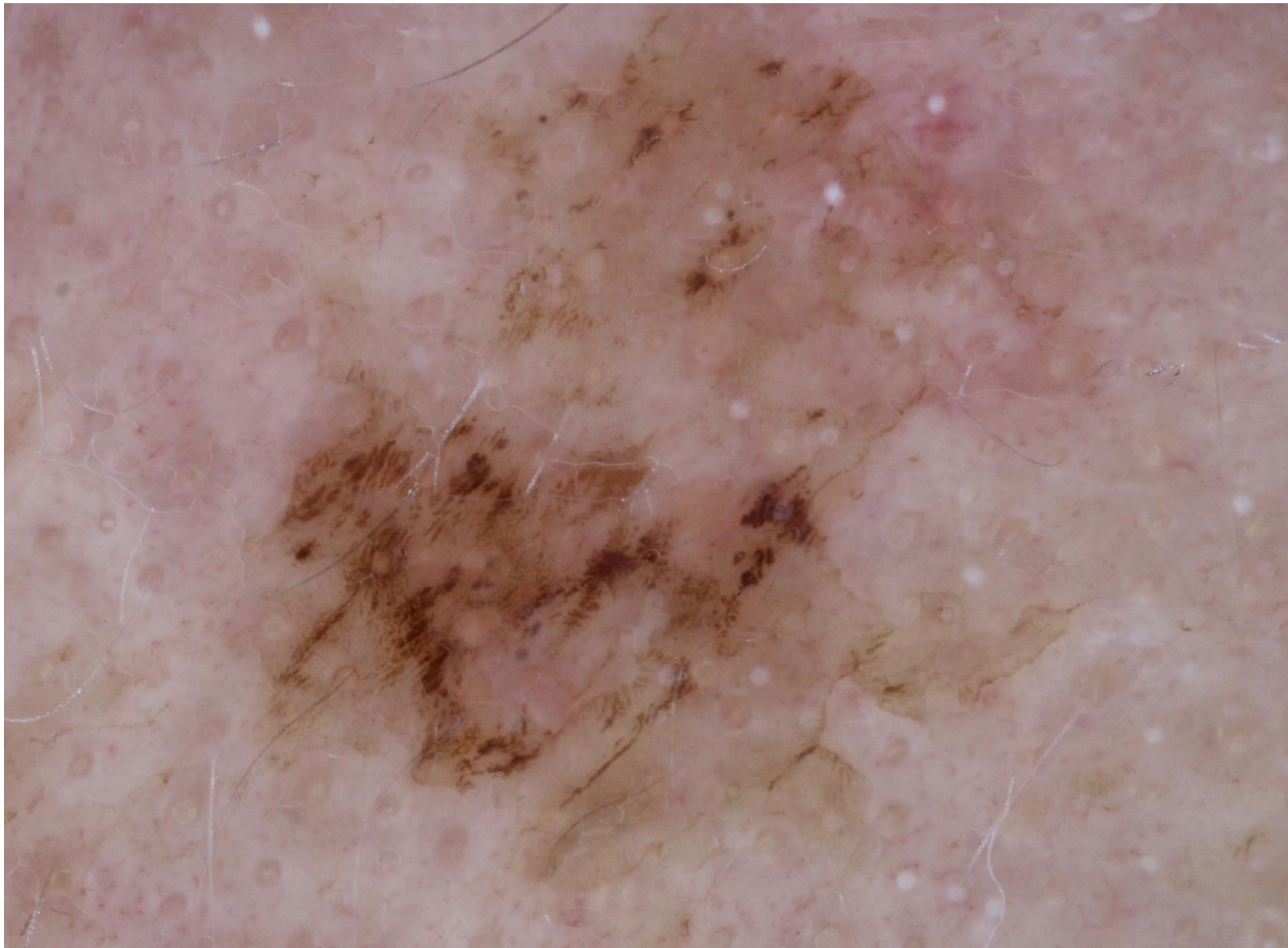
**Dermatology Update**  
ROMA 17-18 Maggio 2024

**YES<sup>or</sup>NO** **CONTEST**  
3° INCONTRO



# Lesioni pigmentate del viso





PER RISPONDERE collegati con il tuo smartphone a: **meeter.it/yon**

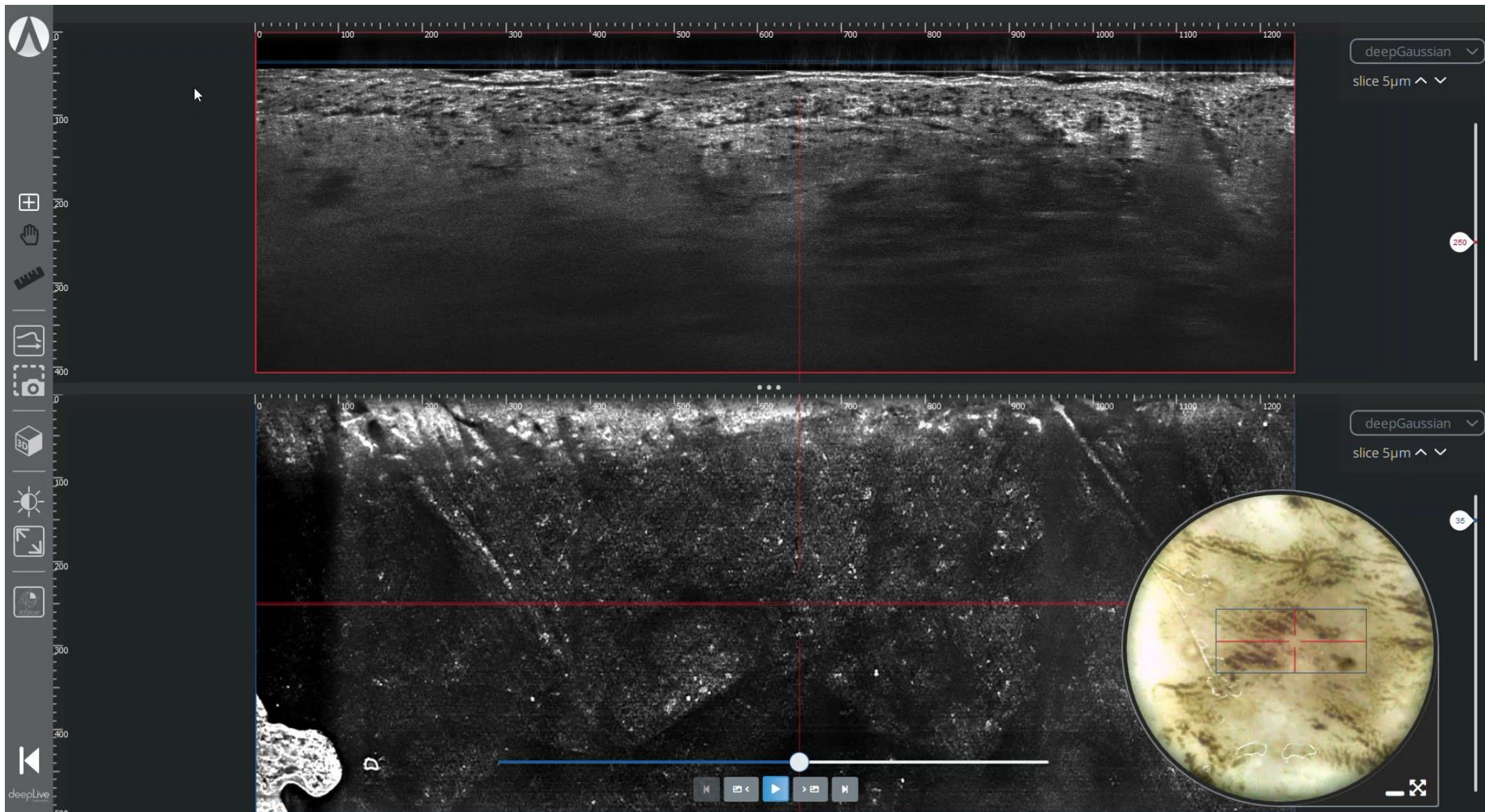
 **SCUOLA DERMATOLOGICA**  
SERGIO CHIMENTI

**Dermatology Update**  
ROMA 17-18 Maggio 2024

YES <sup>or</sup> NO

**CONTEST**  
3° INCONTRO





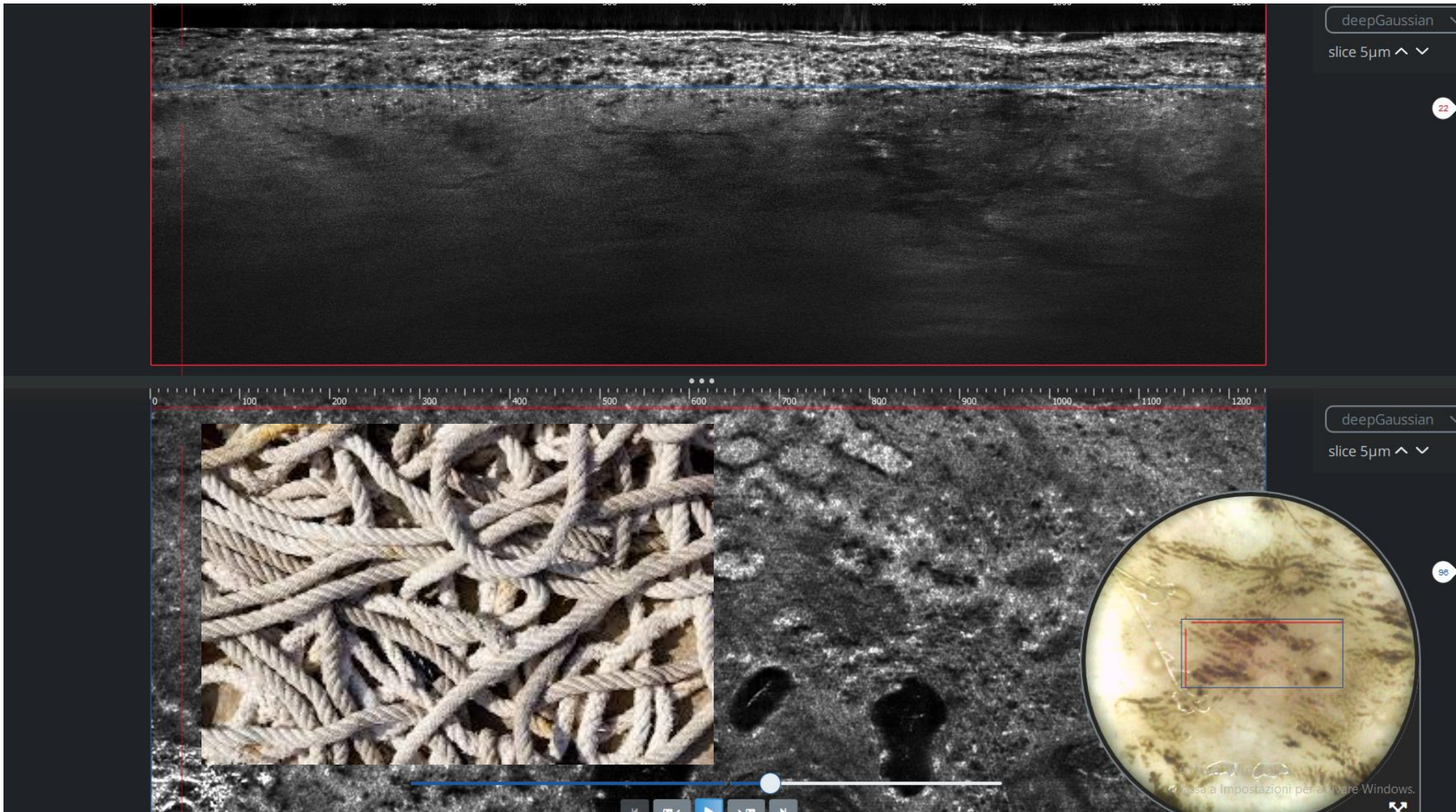PER RISPONDERE **meeter.it/yon**  
collegati con il tuo smartphone a:

 **SCUOLA DERMATOLOGICA**  
SERGIO CHIMENTI

**Dermatology Update**  
ROMA 17-18 Maggio 2024

**YES<sup>or</sup>NO** **CONTEST**  
3° INCONTRO





PER RISPONDERE collegati con il tuo smartphone a: **meeter.it/yon**

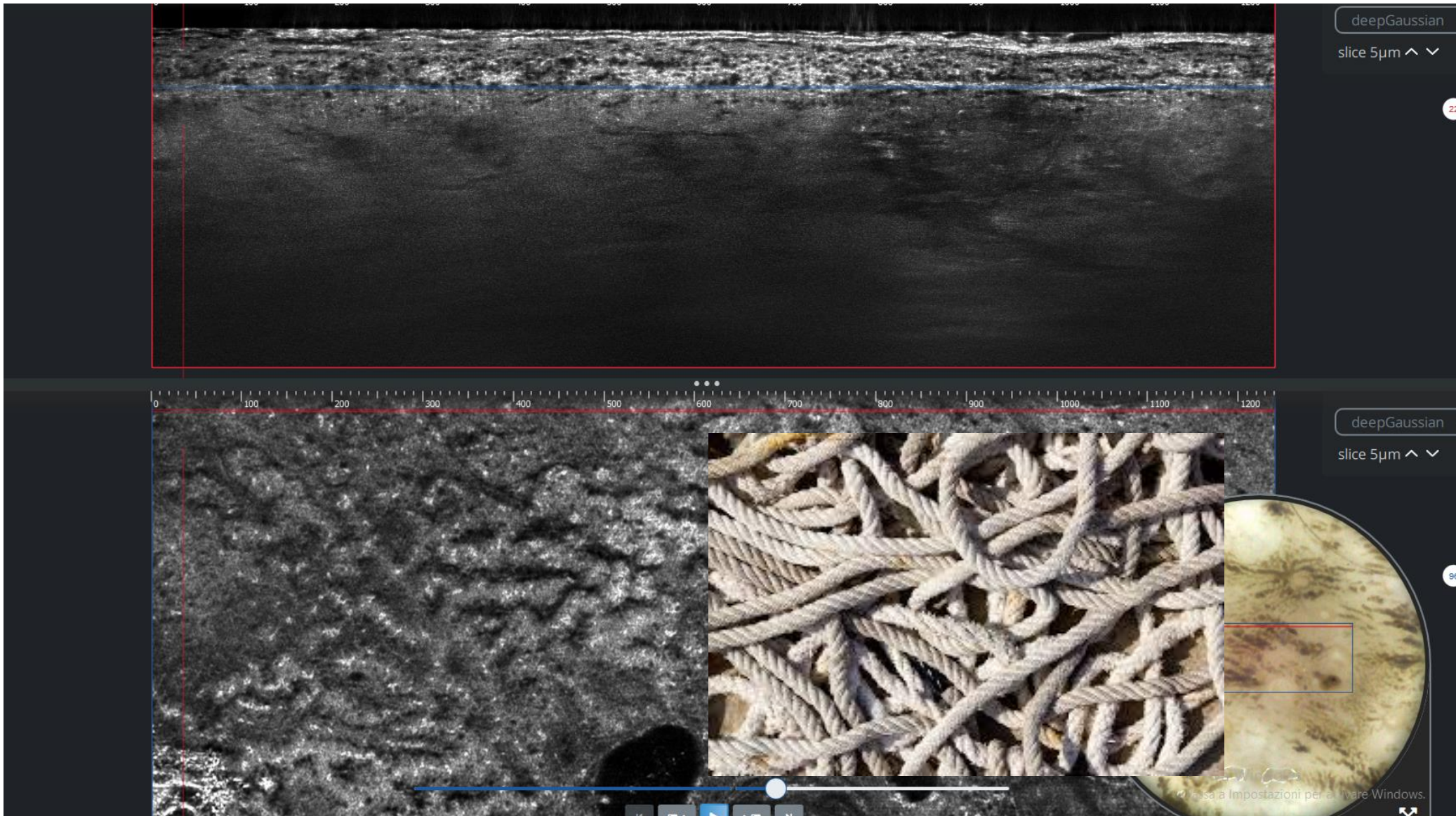 **SCUOLA DERMATOLOGICA**  
SERGIO CHIMENTI

**Dermatology Update**  
ROMA 17-18 Maggio 2024

**YES<sup>or</sup>NO**

**CONTEST**  
3° INCONTRO





PER RISPONDERE collegati con il tuo smartphone a: **meeter.it/yon**

 **SCUOLA DERMATOLOGICA**  
SERGIO CHIMENTI

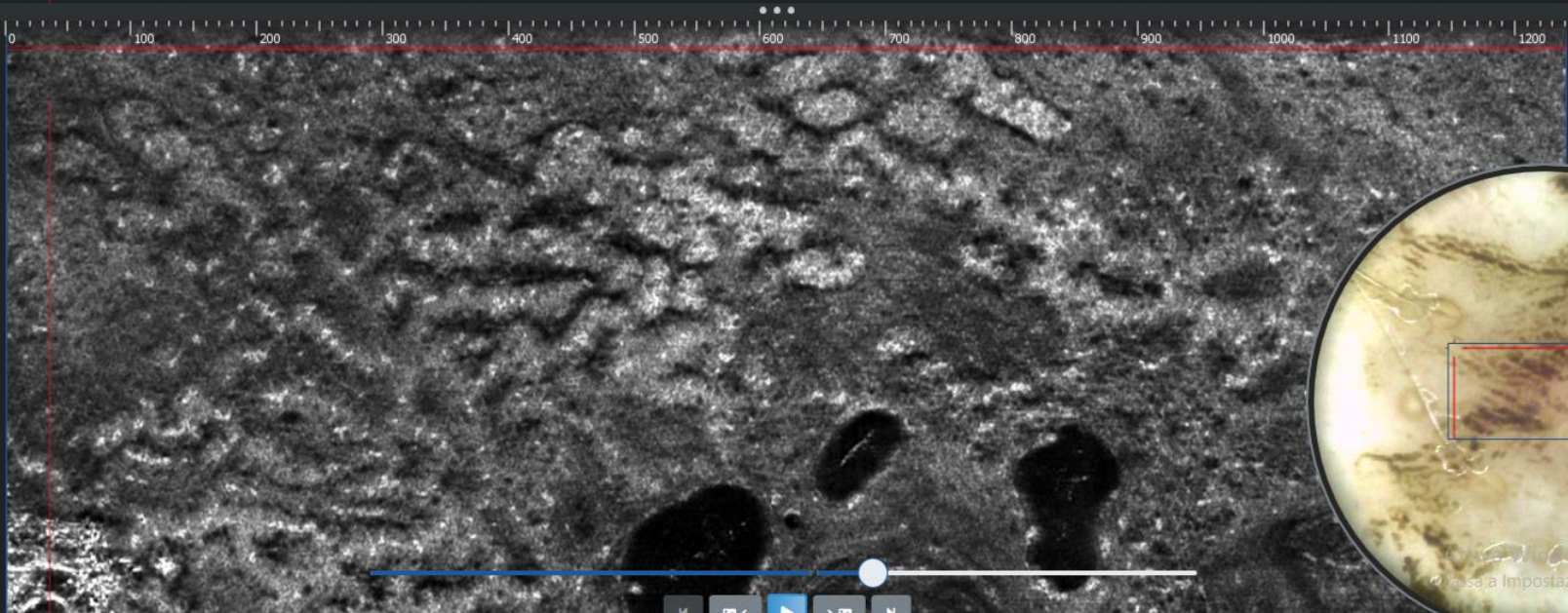
**Dermatology Update**  
ROMA 17-18 Maggio 2024

**YES** <sup>or</sup> **NO**

**CONTEST**  
3° INCONTRO



# LENTIGO SOLARE



deepGaussian  
slice 5µm

22

deepGaussian  
slice 5µm

98



PER RISPONDERE collegati con il tuo smartphone a: **meeter.it/yon**

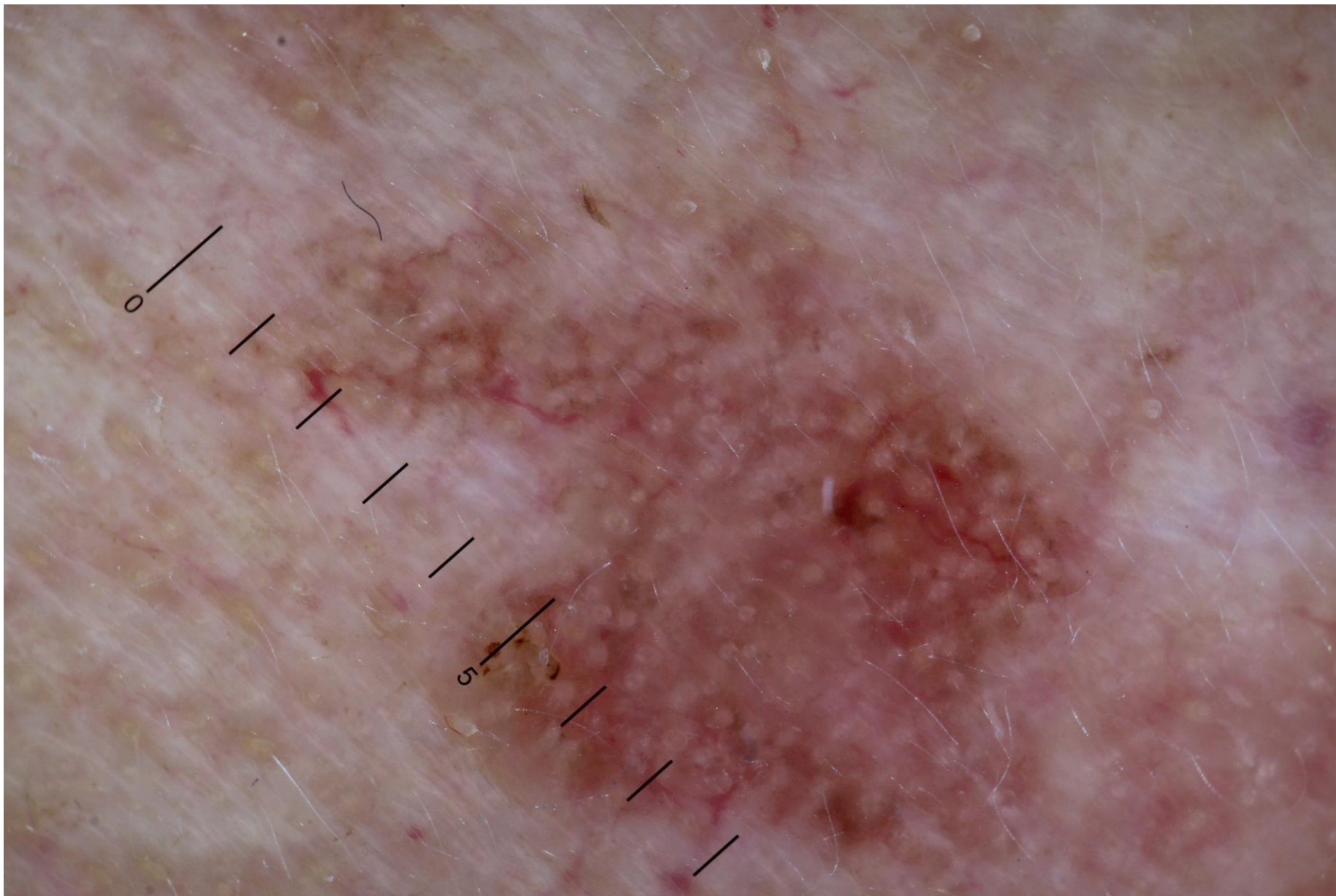
 **SCUOLA DERMATOLOGICA**  
SERGIO CHIMENTI

**Dermatology Update**  
ROMA 17-18 Maggio 2024

**YES<sup>or</sup>NO**

**CONTEST**  
3° INCONTRO





PER RISPONDERE **meeter.it/yon**  
collegati con il tuo smartphone a:

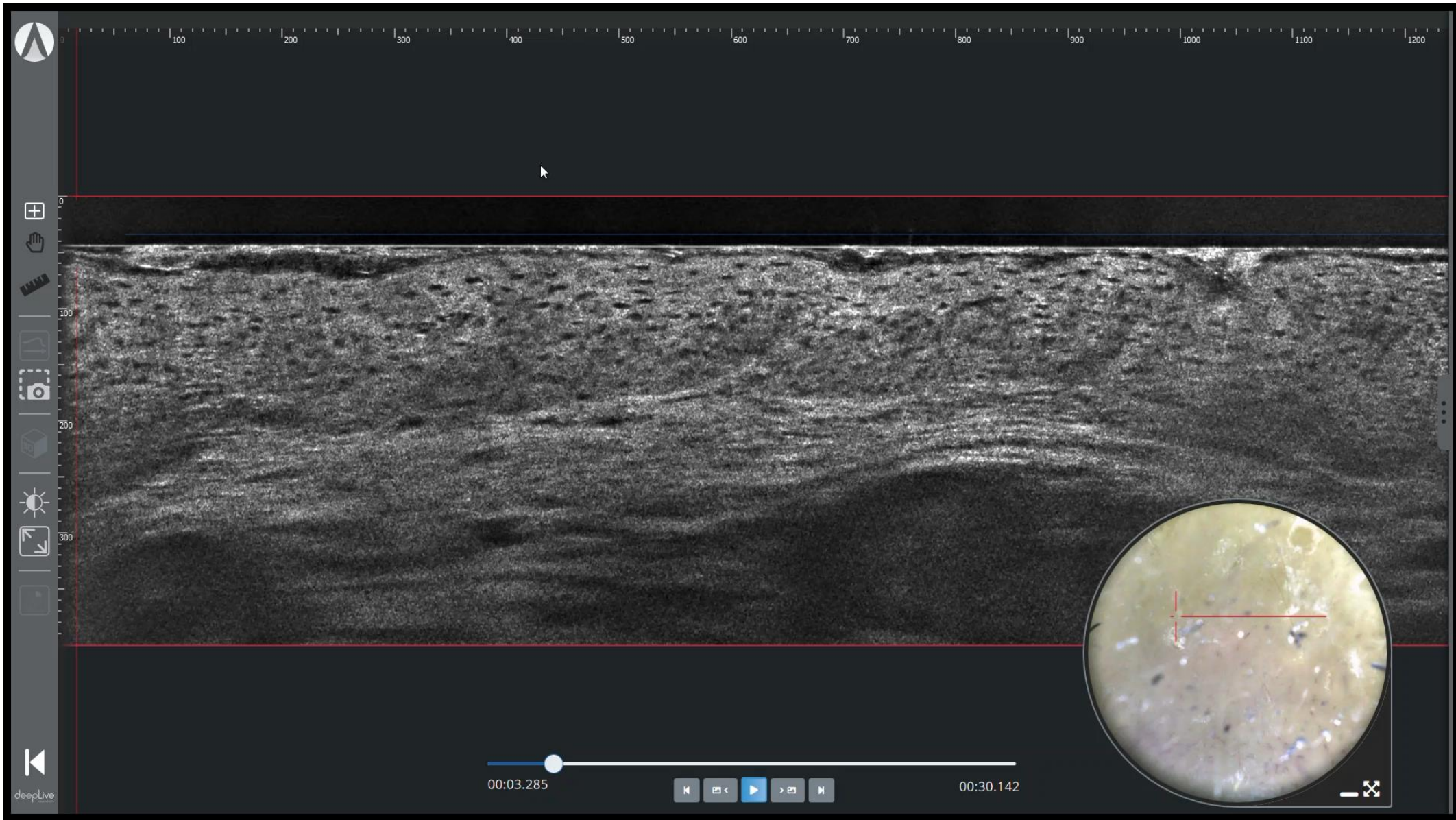
 **SCUOLA DERMATOLOGICA**  
SERGIO CHIMENTI

**Dermatology Update**  
ROMA 17-18 Maggio 2024

YES <sup>or</sup> NO

**CONTEST**  
3° INCONTRO





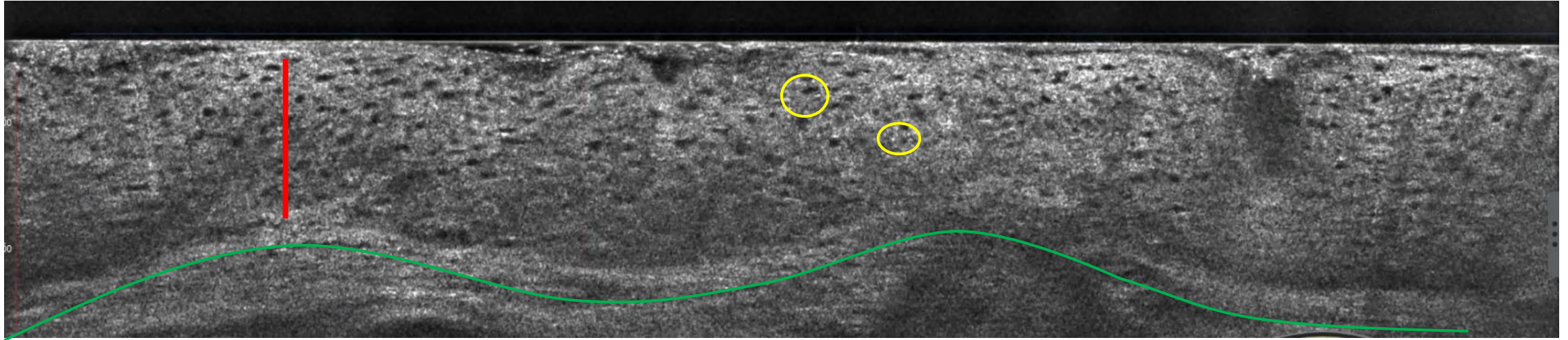
PER RISPONDERE **meeter.it/yon**  
collegati con il tuo smartphone a:

 **SCUOLA DERMATOLOGICA**  
SERGIO CHIMENTI

**Dermatology Update**  
ROMA 17-18 Maggio 2024

**YES<sup>or</sup>NO** **CONTEST**  
3° INCONTRO





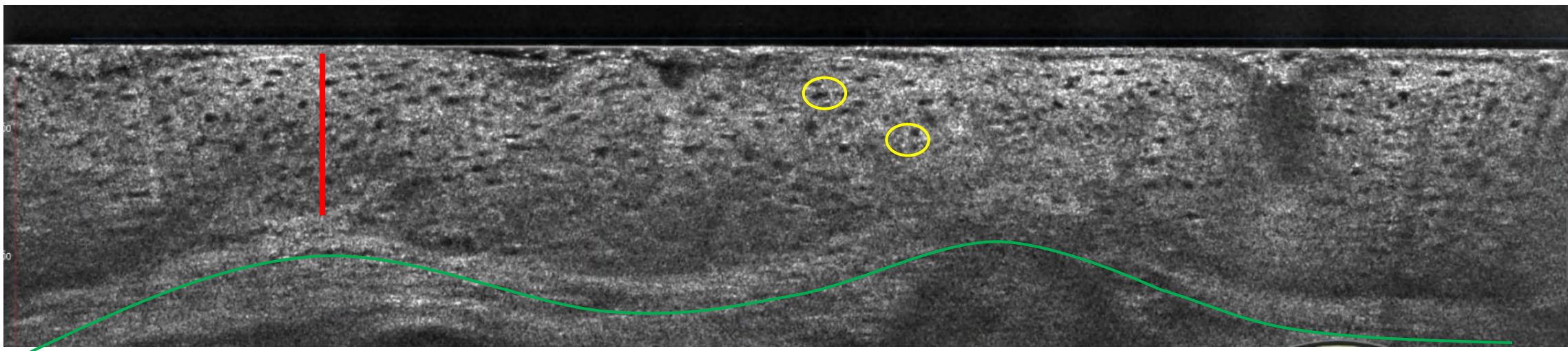
PER RISPONDERE collegati con il tuo smartphone a: **meeter.it/yon**

 **SCUOLA DERMATOLOGICA**  
SERGIO CHIMENTI

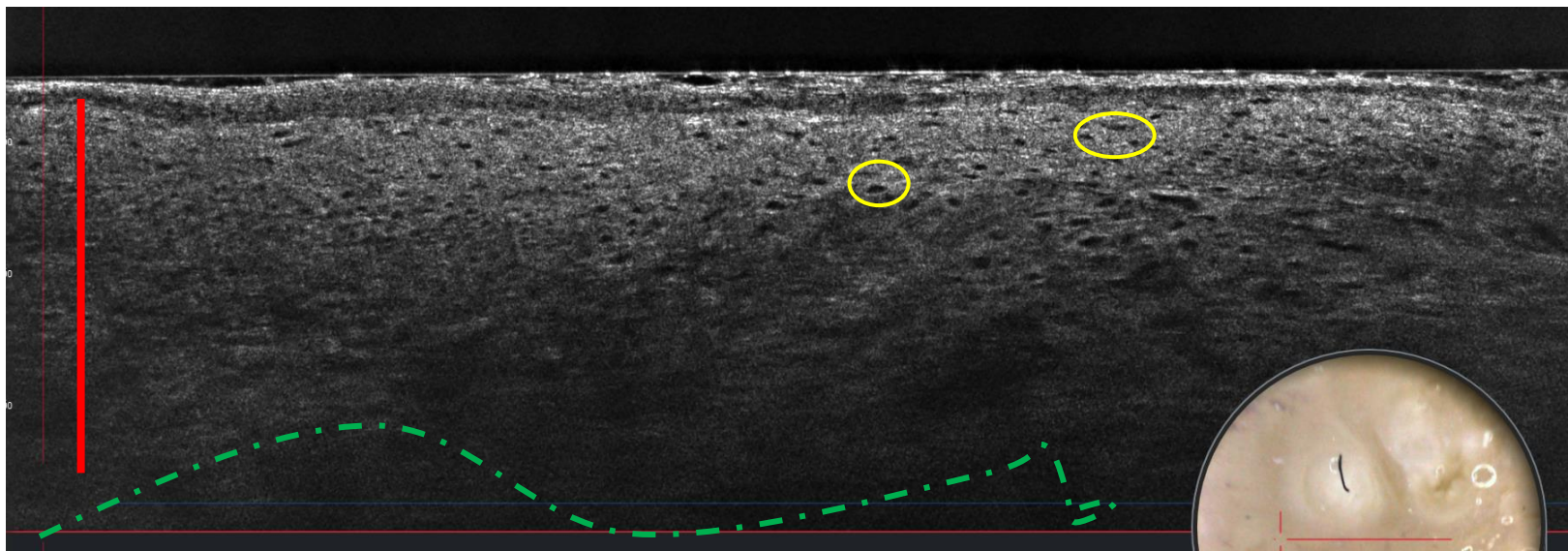
**Dermatology Update**  
ROMA 17-18 Maggio 2024

**YES<sup>or</sup>NO** **CONTEST**  
3° INCONTRO

AK



SCC



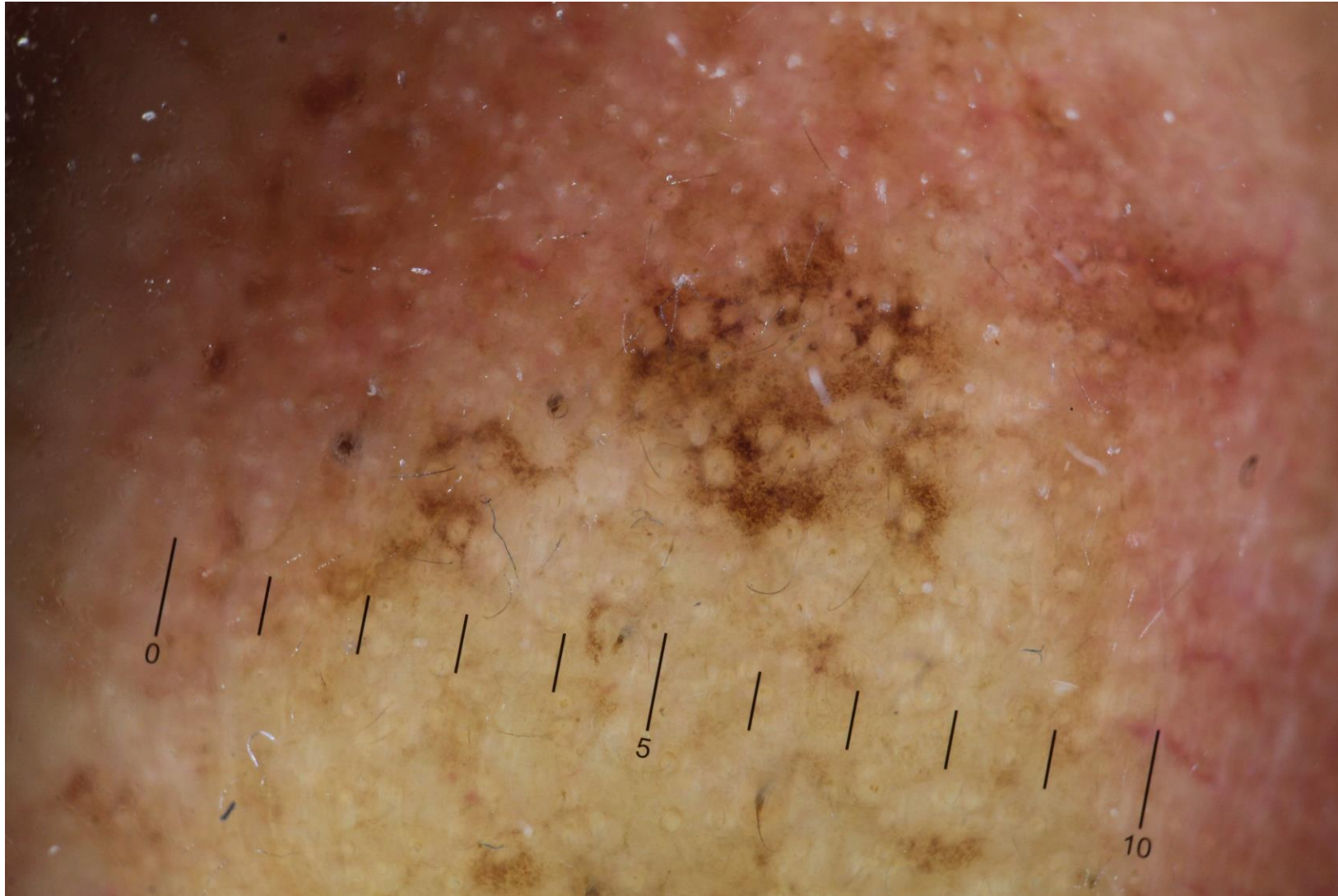
PER RISPONDERE collegati con il tuo smartphone a: **meeter.it/yon**

SCUOLA DERMATOLOGICA  
SERGIO CHIMENTI

Dermatology Update  
ROMA 17-18 Maggio 2024

YES<sup>or</sup> NO  
CONTEST  
3° INCONTRO



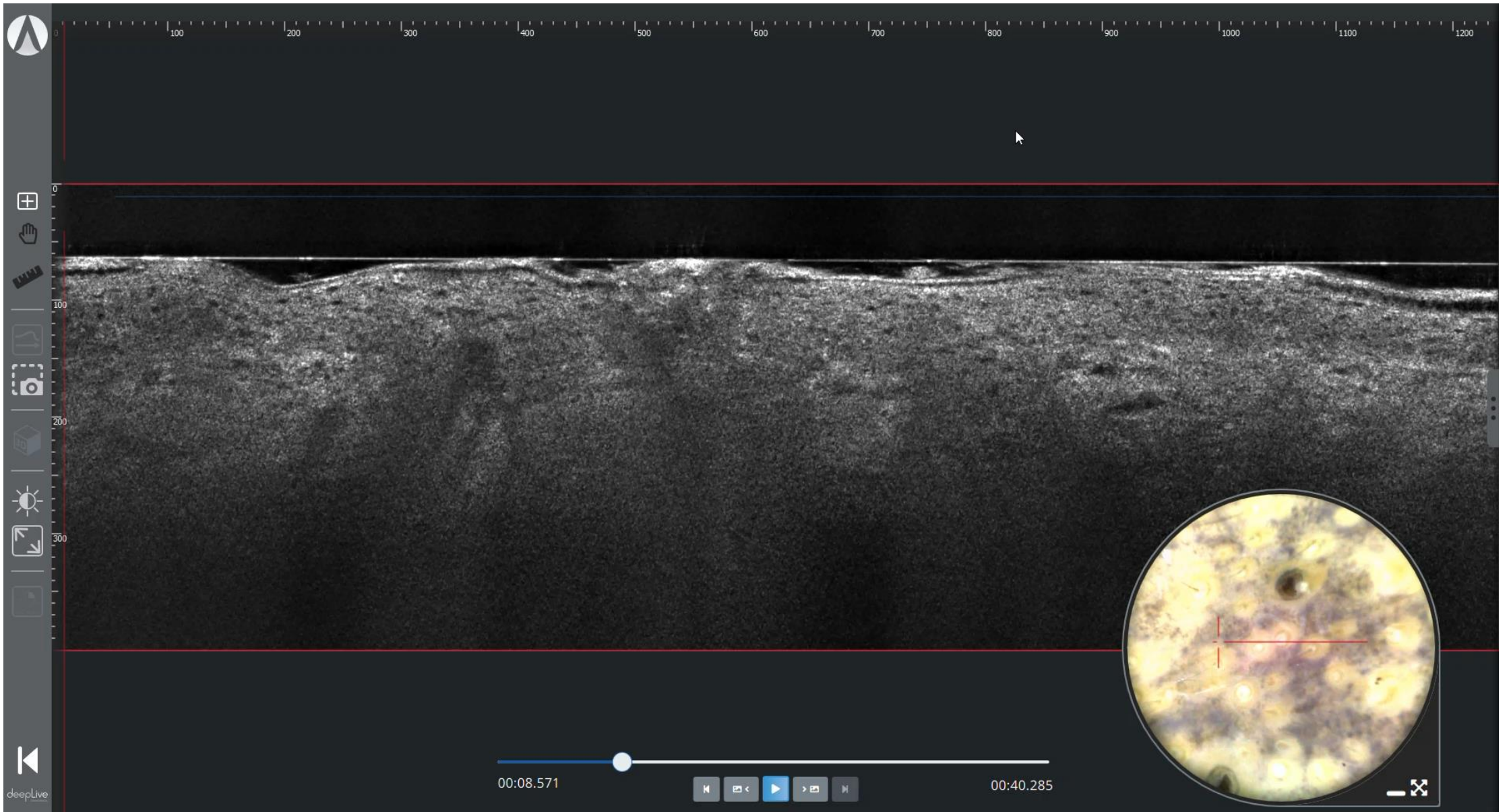


PER RISPONDERE **meeter.it/yon**  
collegati con il tuo smartphone a:

 **SCUOLA DERMATOLOGICA**  
SERGIO CHIMENTI

**Dermatology Update**  
ROMA 17-18 Maggio 2024

**YES<sup>or</sup>NO** **CONTEST**  
3° INCONTRO



PER RISPONDERE **meeter.it/yon**  
collegati con il tuo smartphone a:

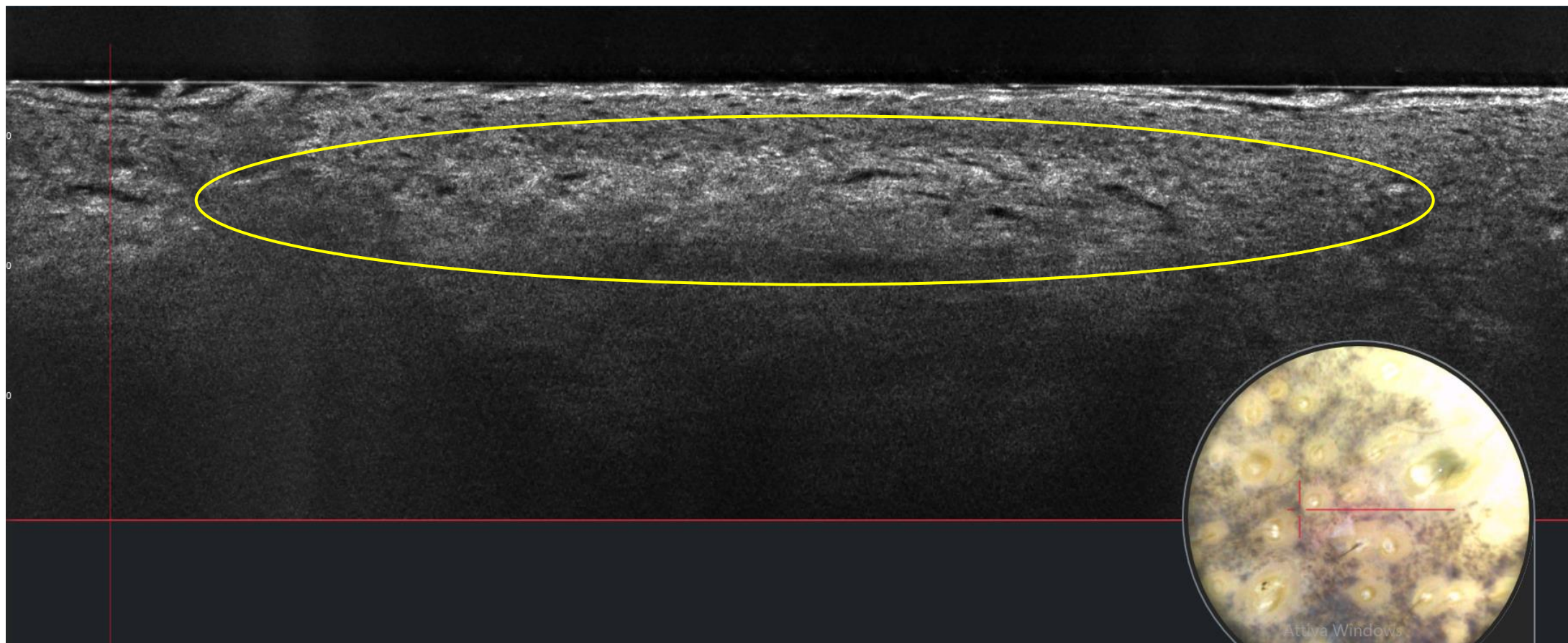
 **SCUOLA DERMATOLOGICA**  
SERGIO CHIMENTI

**Dermatology Update**  
ROMA 17-18 Maggio 2024

**YES<sup>or</sup>NO** **CONTEST**  
3° INCONTRO



# Cheratosi lichenoid

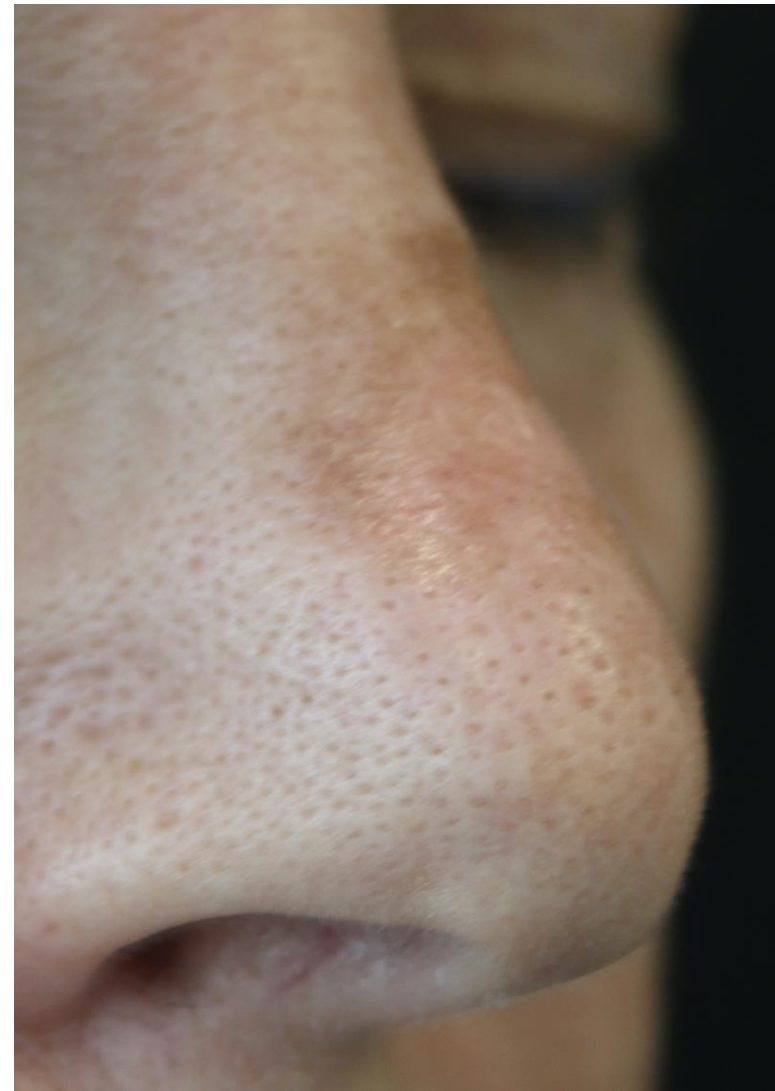
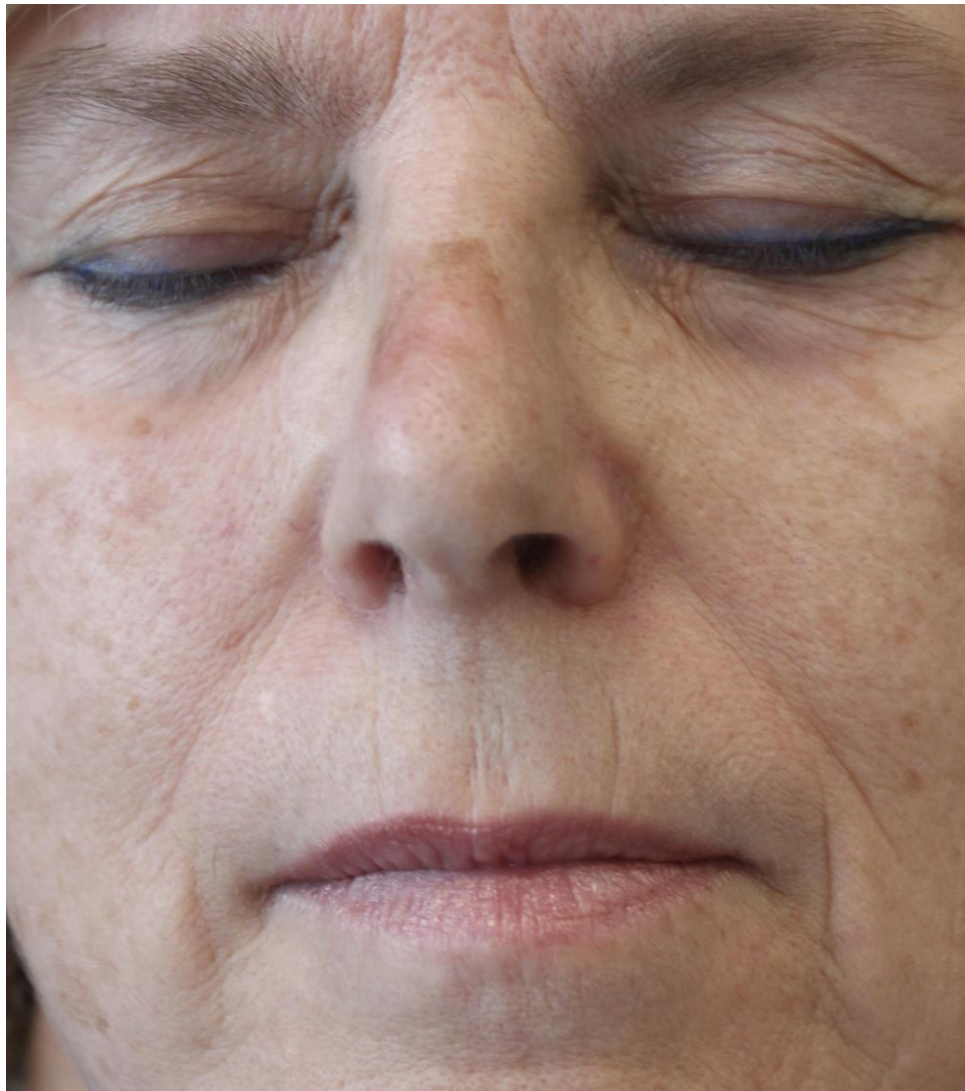
PER RISPONDERE **meeter.it/yon**  
collegati con il tuo smartphone a:

SCUOLA DERMATOLOGICA  
SERGIO CHIMENTI

Dermatology Update  
ROMA 17-18 Maggio 2024

YES<sup>or</sup> NO  
CONTEST  
3° INCONTRO



F, 66 yo



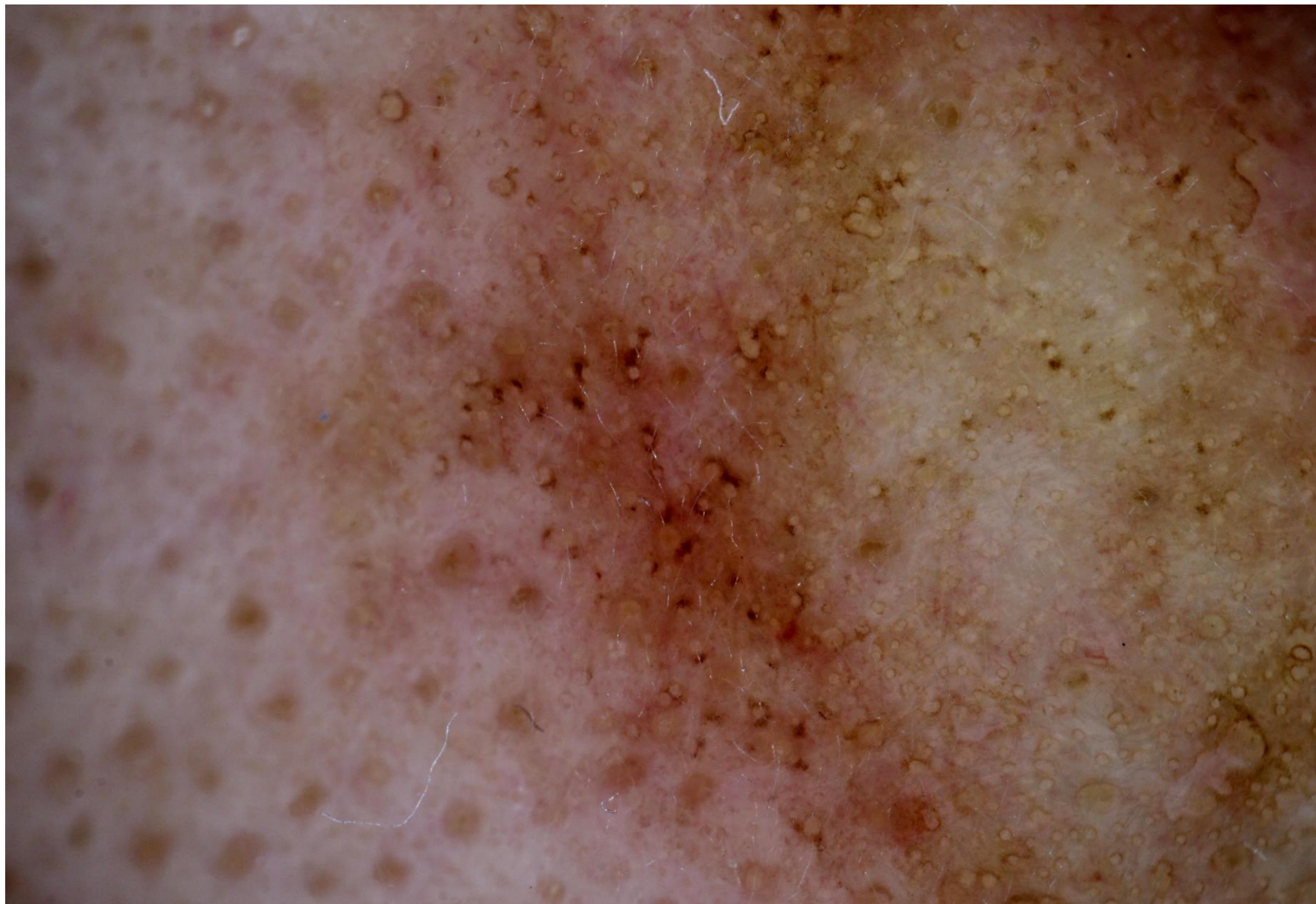
PER RISPONDERE **meeter.it/yon**  
collegati con il tuo smartphone a:

 **SCUOLA DERMATOLOGICA**  
SERGIO CHIMENTI

**Dermatology Update**  
ROMA 17-18 Maggio 2024

**YES<sup>or</sup>NO** **CONTEST**  
3° INCONTRO





PER RISPONDERE **meeter.it/yon**  
collegati con il tuo smartphone a:

 **SCUOLA DERMATOLOGICA**  
SERGIO CHIMENTI

**Dermatology Update**  
ROMA 17-18 Maggio 2024

YES<sup>or</sup> NO

**CONTEST**  
3° INCONTRO

MATERIALE IN ESAME  
**BIOPSIA INCISIONALE CUTE DORSO NASO L. laterale destra**

QUESITO DIAGNOSTICO  
**Lentigo maligna?**

NOTIZIE CLINICHE  
**Lesione cutanea melanocitaria dorso-naso**

UNITA' DI CURA RICHIEDENTE:  
AMB. CHIRUR. PLASTICA - APA (9D)

---

DESCRIZIONE

Biopsia cutanea di cm 0,3, tutta inclusa

DIAGNOSI

La sezione in esame mostra una cheratosi attinica e una severa elastosi solare.



PER RISPONDERE  
collegati con il tuo smartphone a:

**meeter.it/yon**



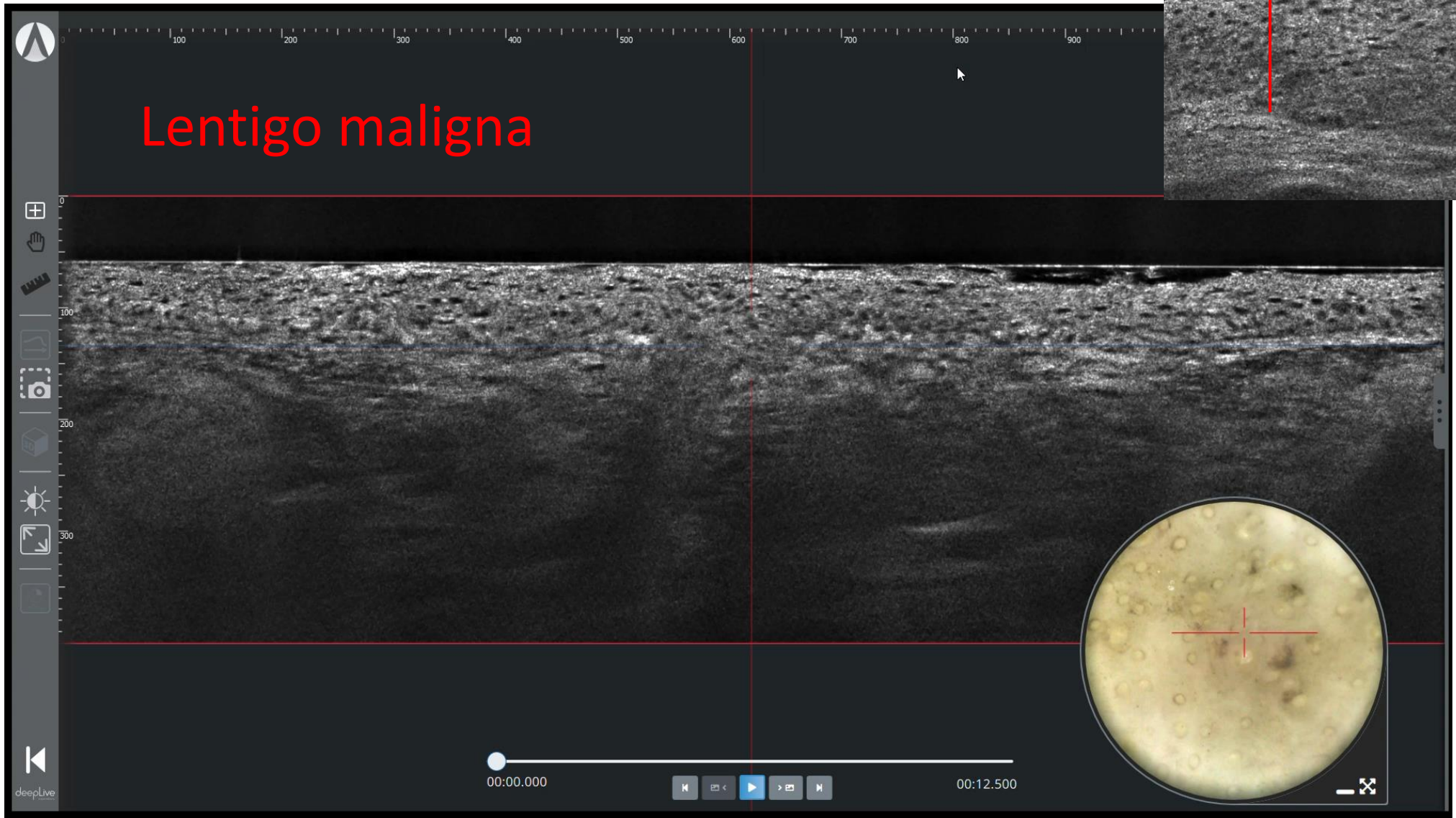
SCUOLA DERMATOLOGICA  
SERGIO CHIMENTI

**Dermatology Update**  
ROMA 17-18 Maggio 2024

YES<sup>or</sup> NO

**CONTEST**  
3° INCONTRO



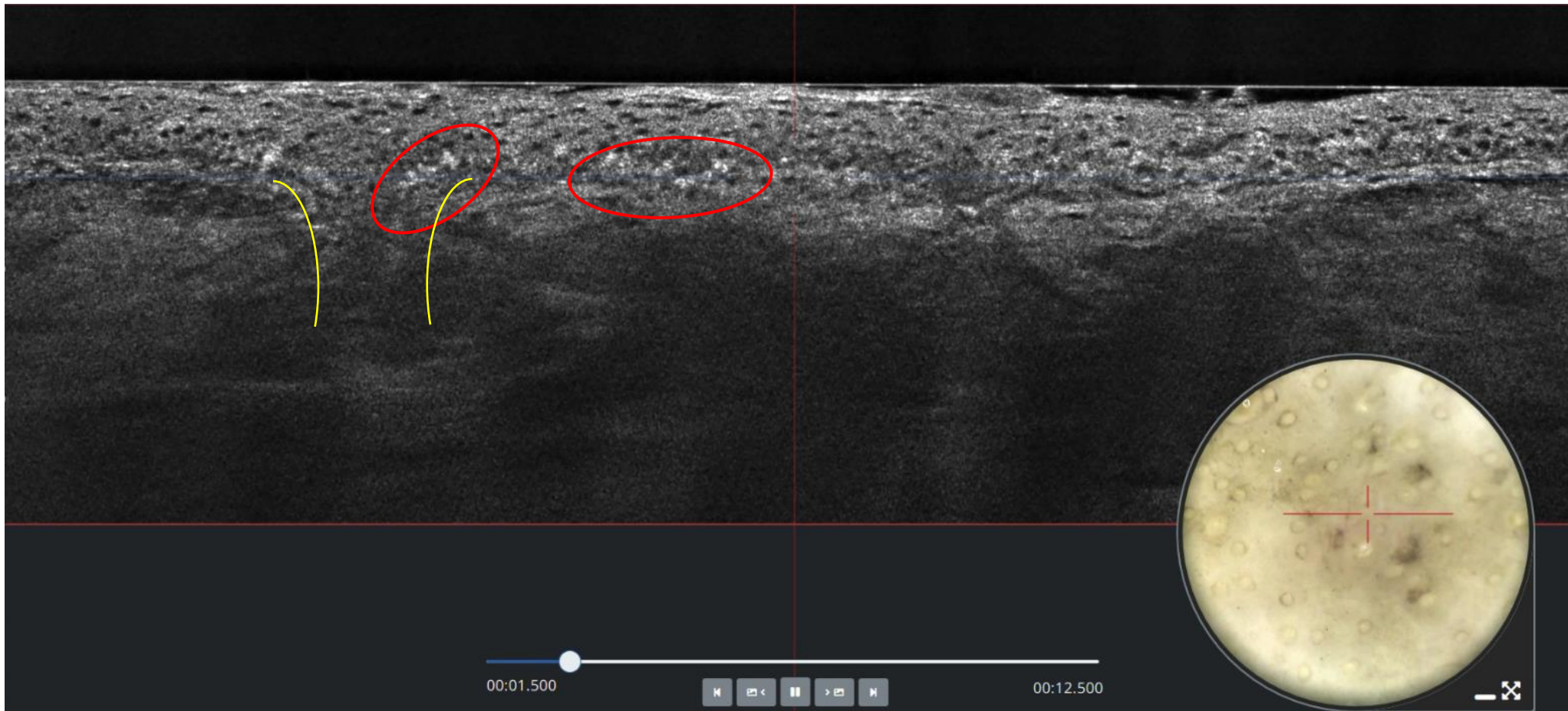


PER RISPONDERE **meeter.it/yon**  
collegati con il tuo smartphone a:

 **SCUOLA DERMATOLOGICA**  
SERGIO CHIMENTI

**Dermatology Update**  
ROMA 17-18 Maggio 2024

**YES<sup>or</sup>NO** **CONTEST**  
3° INCONTRO



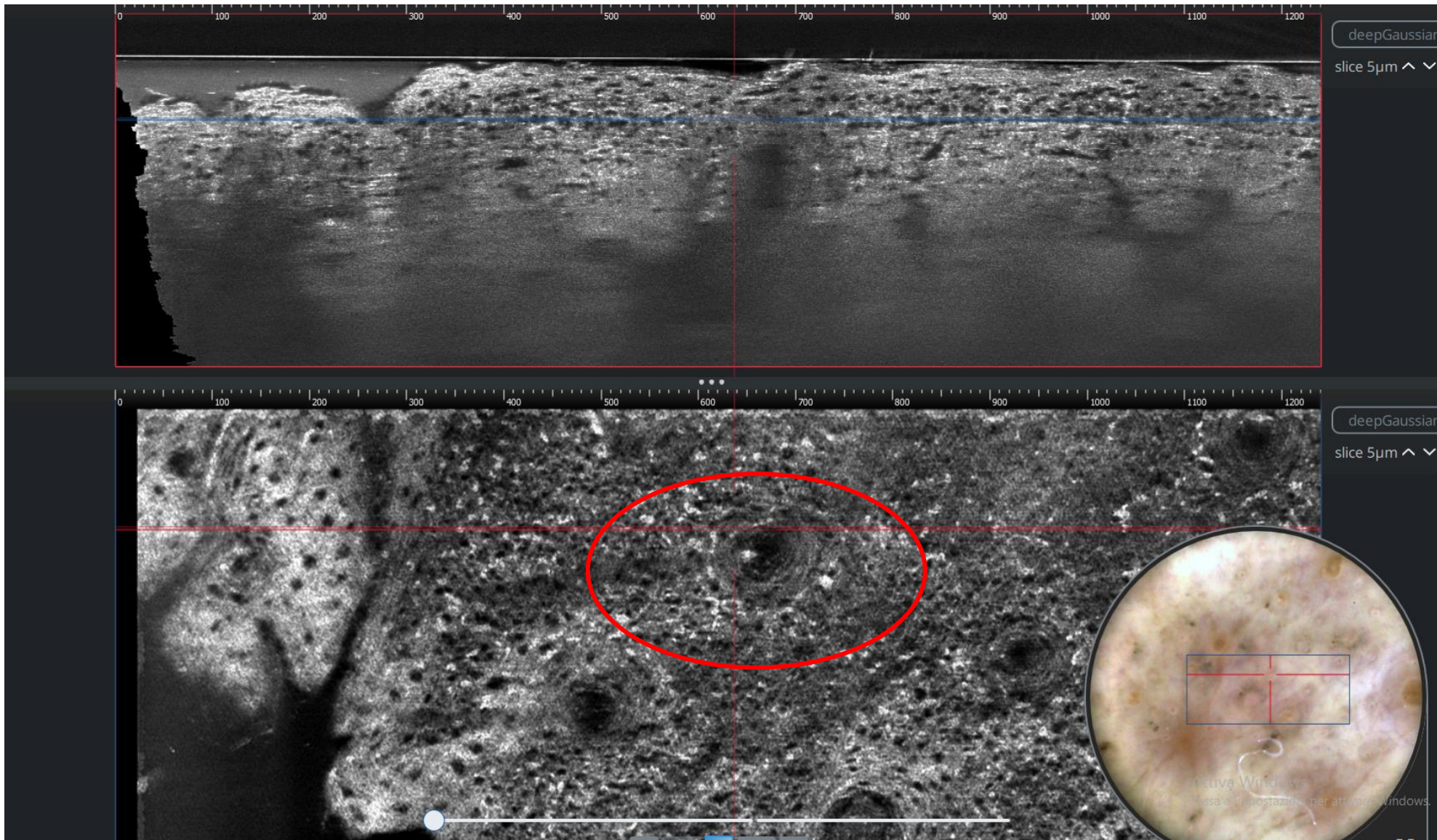
PER RISPONDERE **meeter.it/yon**  
collegati con il tuo smartphone a:

 **SCUOLA DERMATOLOGICA**  
SERGIO CHIMENTI

**Dermatology Update**  
ROMA 17-18 Maggio 2024

**YES<sup>or</sup>NO** **CONTEST**  
3° INCONTRO





PER RISPONDERE **meeter.it/yon**  
collegati con il tuo smartphone a:

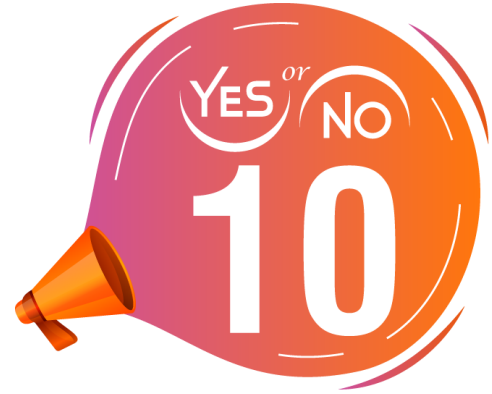 **SCUOLA DERMATOLOGICA**  
SERGIO CHIMENTI

**Dermatology Update**  
ROMA 17-18 Maggio 2024

**YES<sup>or</sup>NO** **CONTEST**  
3° INCONTRO

6. La lentigo maligna è il sottotipo più frequente di melanoma

1. Sì
2. No



PER RISPONDERE  
collegati con il tuo smartphone a:

[meeter.it/yon](https://meeter.it/yon)



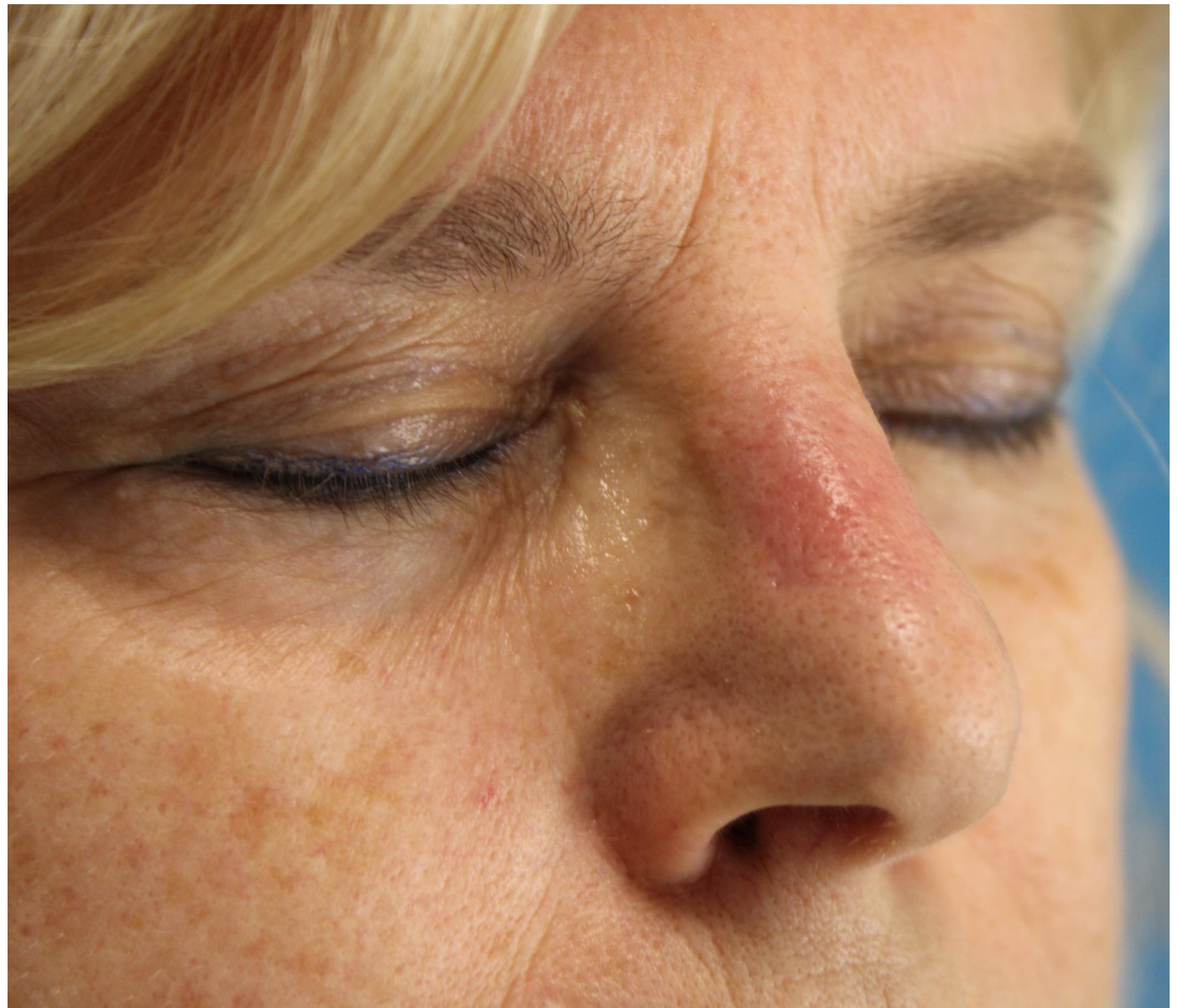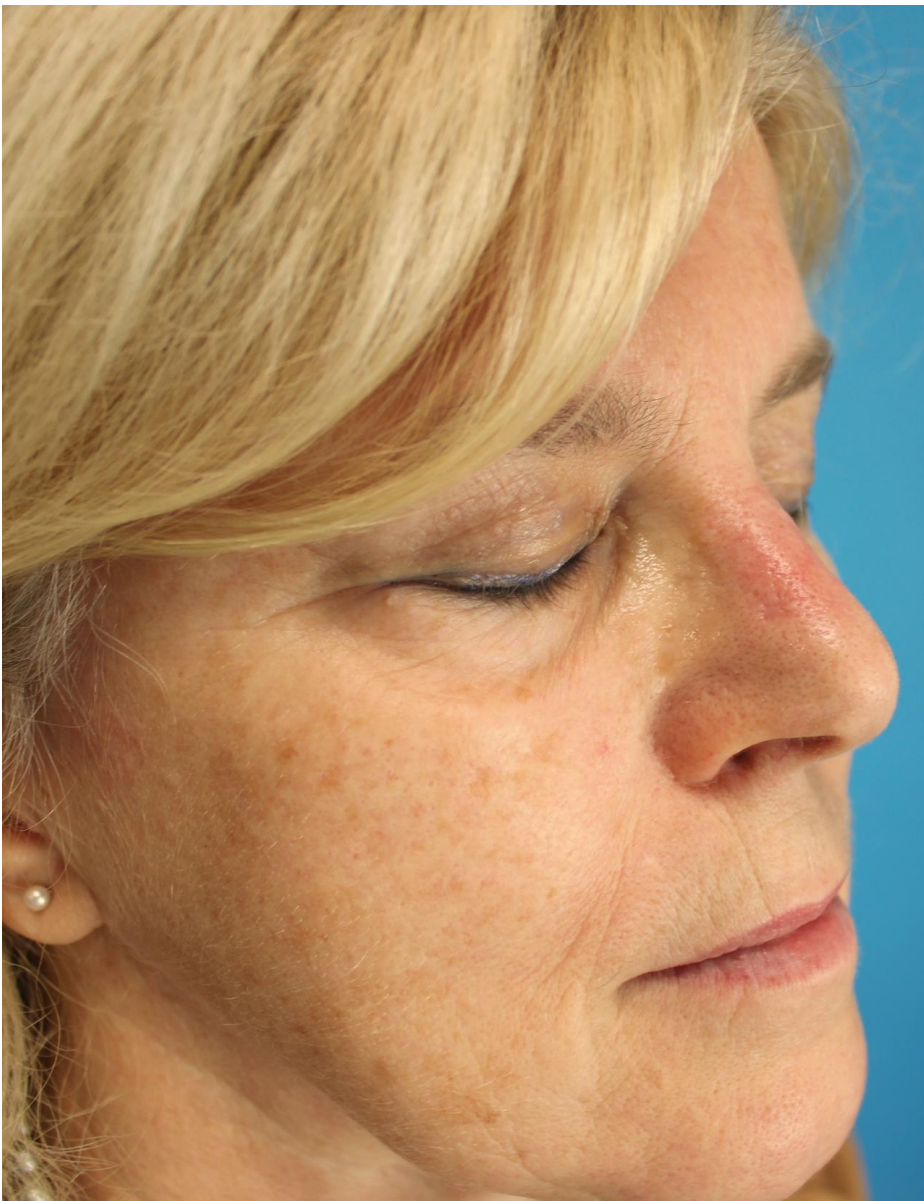SCUOLA DERMATOLOGICA  
SERGIO CHIMENTI

Dermatology Update  
ROMA 17-18 Maggio 2024



CONTEST  
3° INCONTRO





PER RISPONDERE  
collegati con il tuo smartphone a:

**meeter.it/yon**



SCUOLA DERMATOLOGICA  
SERGIO CHIMENTI

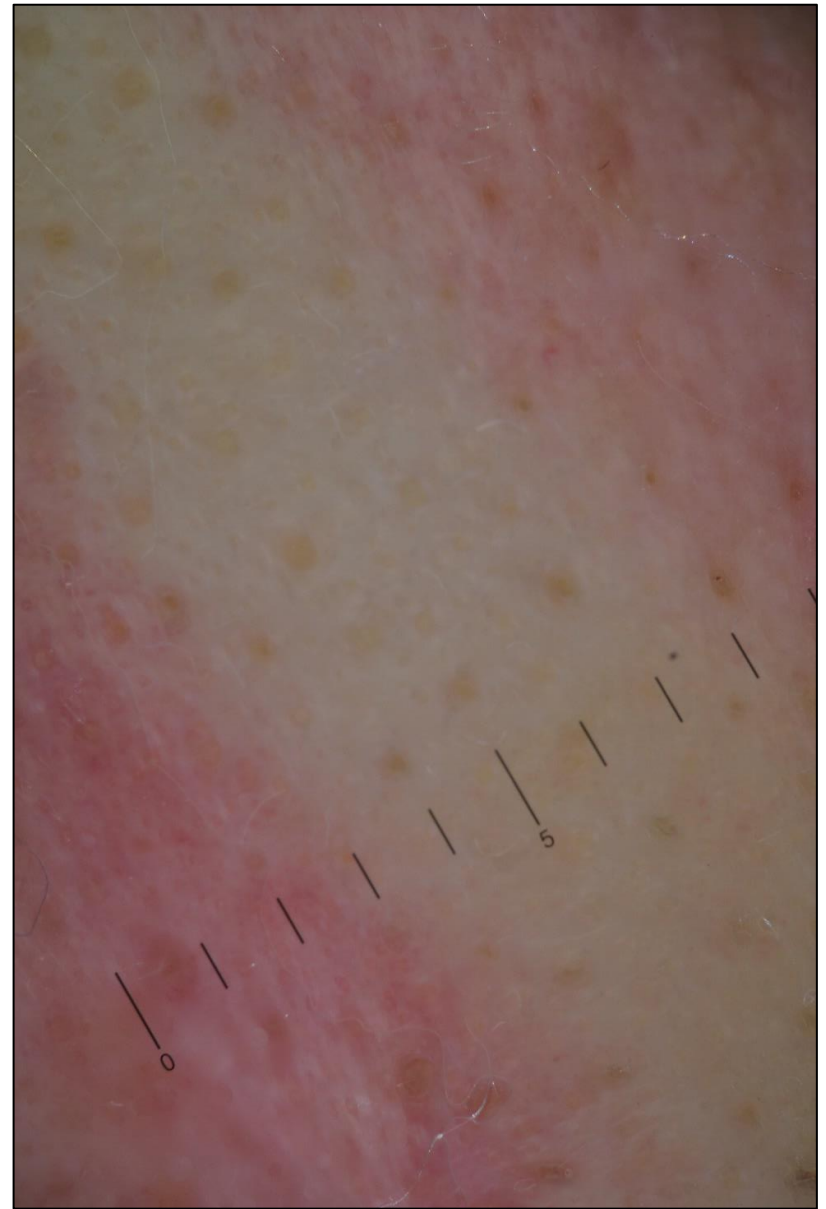
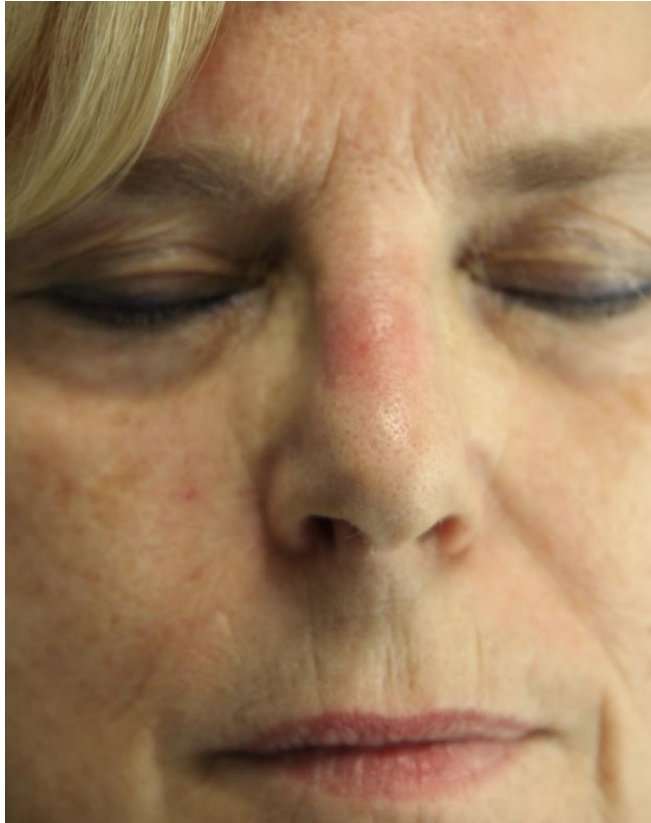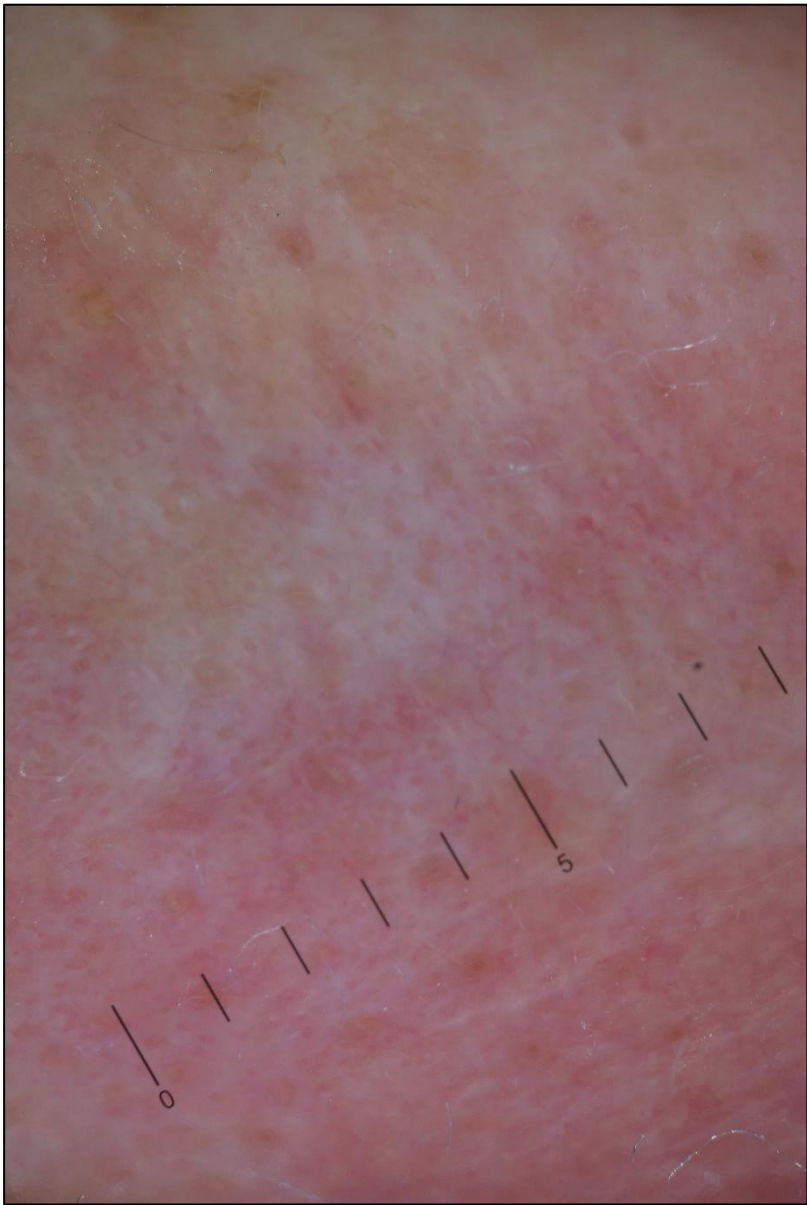Dermatology Update  
ROMA 17-18 Maggio 2022

**Clinical**

YES<sup>or</sup> NO

CONTEST  
3° INCONTRO





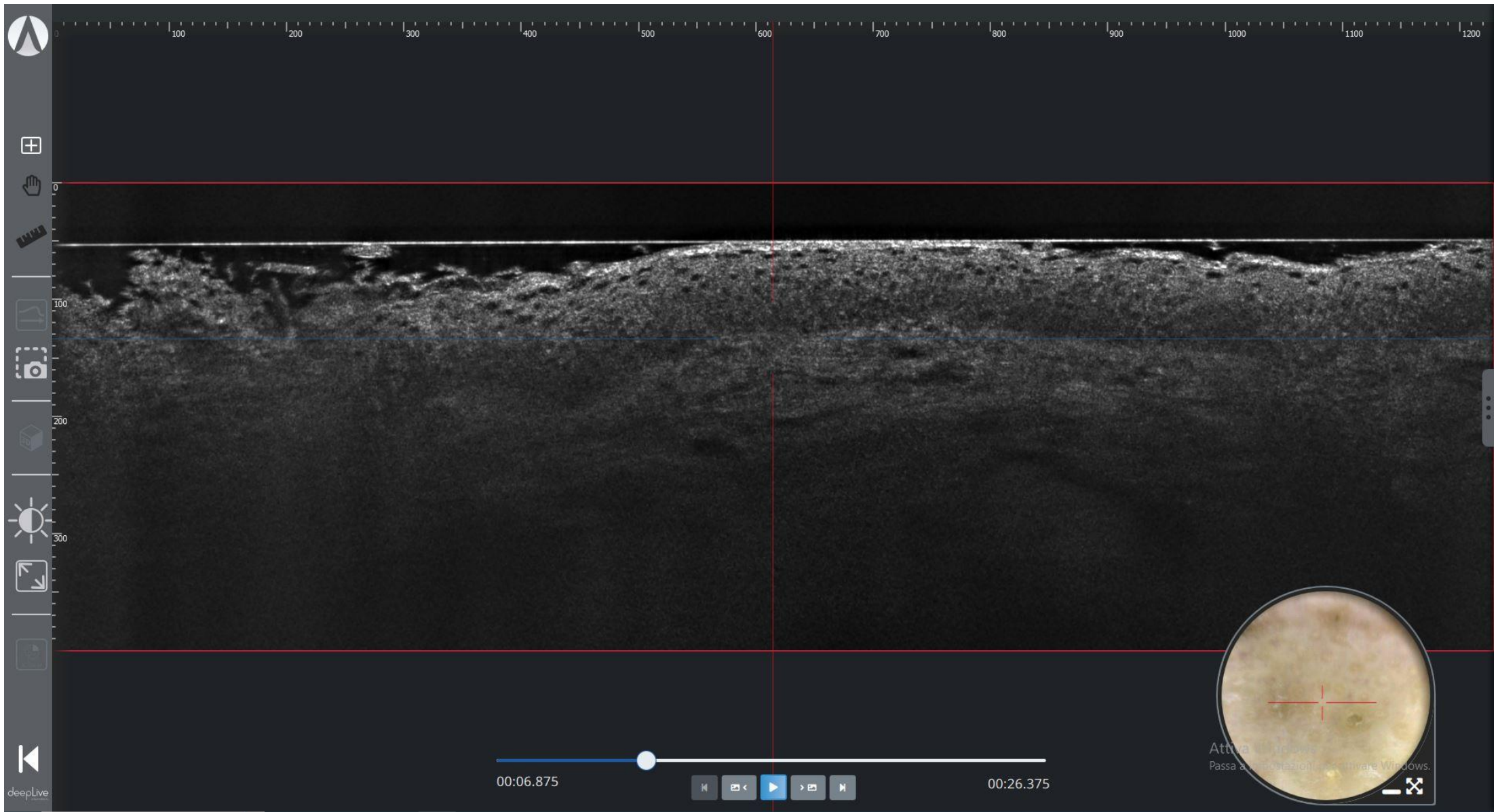
PER RISPONDERE **meeter.it/yon**  
collegati con il tuo smartphone a:

 **SCUOLA DERMATOLOGICA**  
SERGIO CHIMENTI

**Dermatology Update**  
ROMA 17-18 Maggio 2024

**YES<sup>or</sup>NO** **CONTEST**  
3° INCONTRO





PER RISPONDERE **meeter.it/yon**  
collegati con il tuo smartphone a:

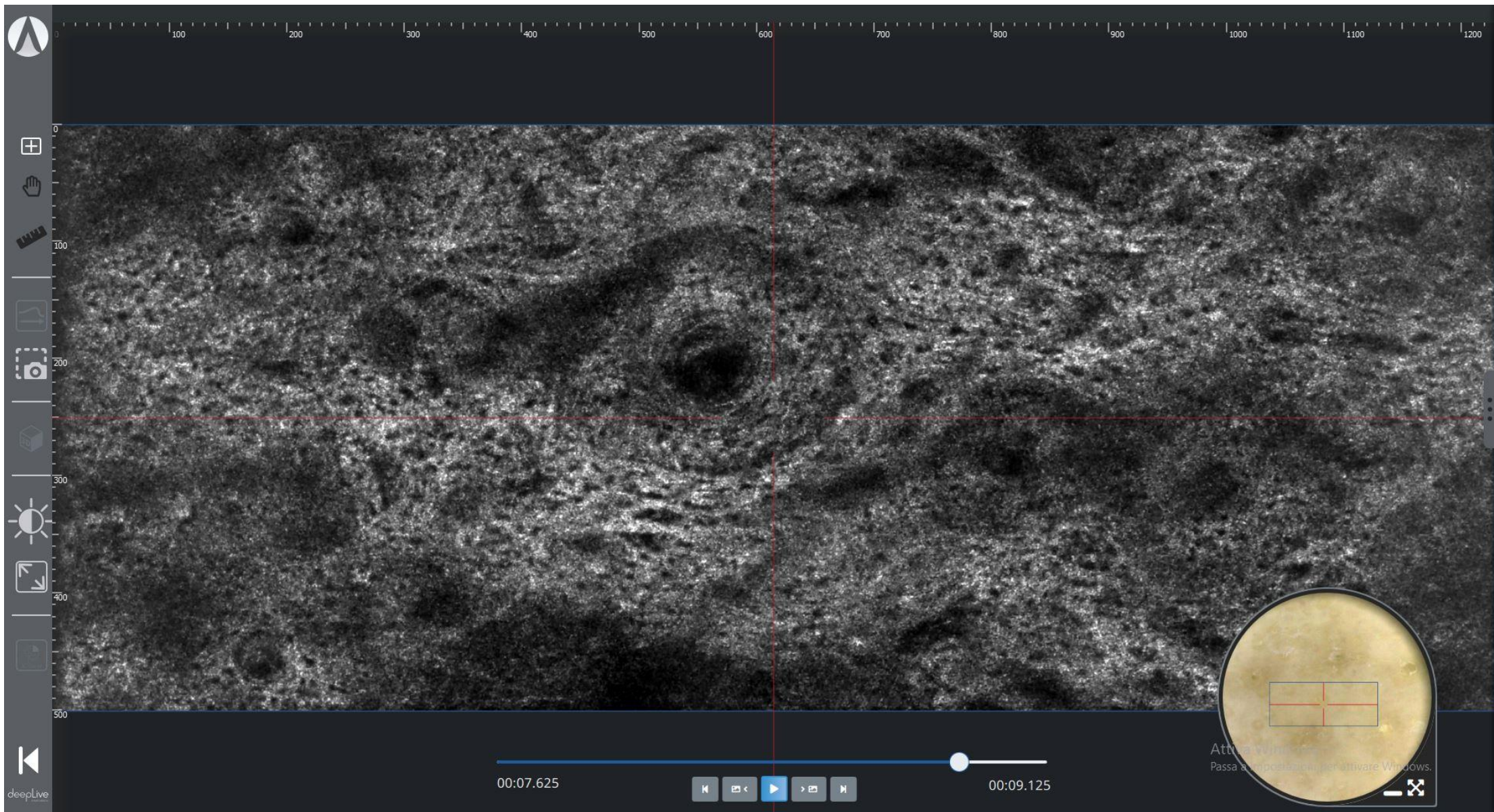


**Dermatology Update**  
ROMA 17-18 Maggio 2024



**CONTEST**  
3° INCONTRO





PER RISPONDERE **meeter.it/yon**  
collegati con il tuo smartphone a:

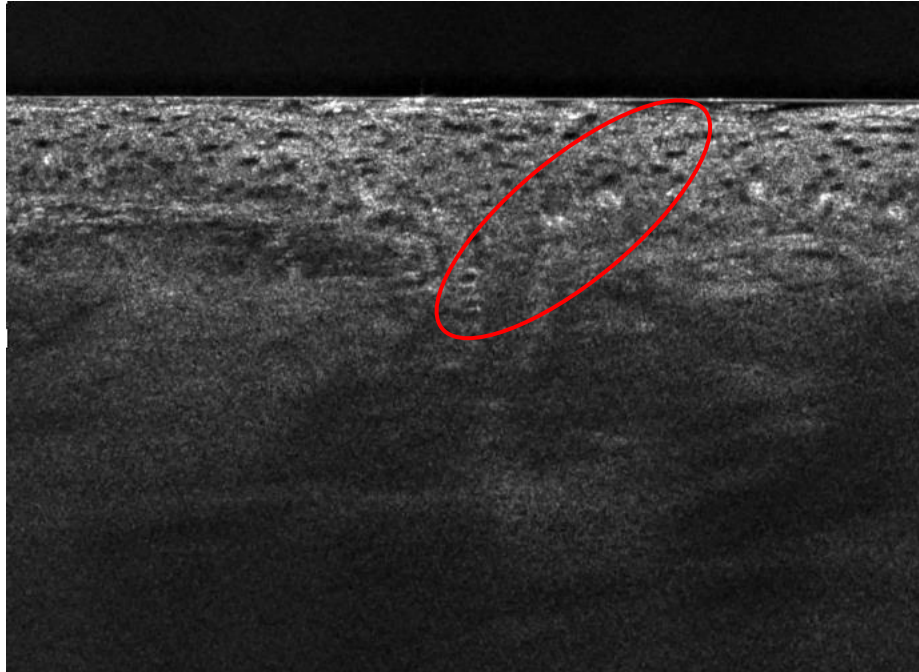
 **SCUOLA DERMATOLOGICA**  
SERGIO CHIMENTI

**Dermatology Update**  
ROMA 17-18 Maggio 2024

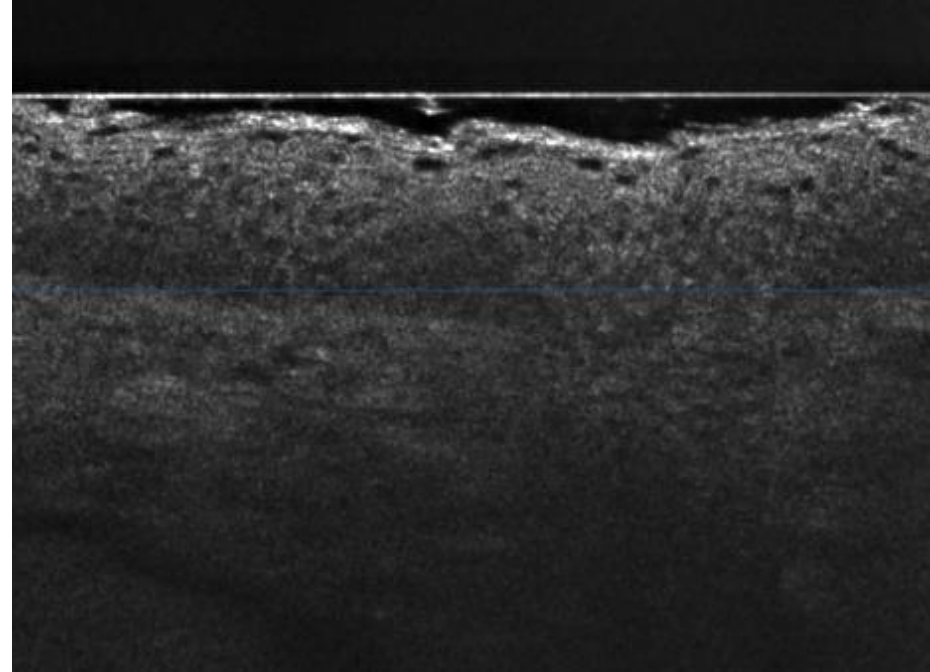
**YES<sup>or</sup>NO** **CONTEST**  
3° INCONTRO



Pre terapia



Post terapia



PER RISPONDERE collegati con il tuo smartphone a: **meeter.it/yon**

 **SCUOLA DERMATOLOGICA**  
SERGIO CHIMENTI

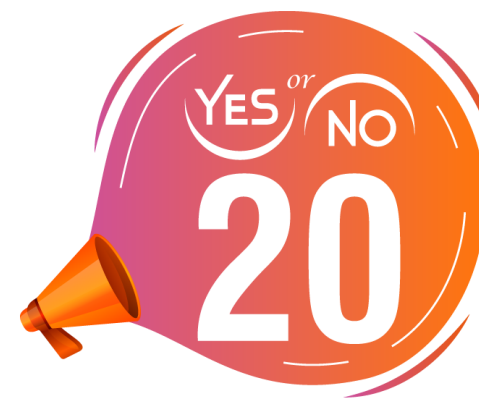**Dermatology Update**  
ROMA 17-18 Maggio 2024

**YES<sup>or</sup>NO**

**CONTEST**  
3° INCONTRO

7. Il trattamento con Imiquimod 5% da applicare 3 volte a settimana per 4 settimane è approvato nel trattamento del carcinoma basocellulare superficiale

1. Sì
2. No



PER RISPONDERE  
collegati con il tuo smartphone a:

[meeter.it/yon](https://meeter.it/yon)



SCUOLA DERMATOLOGICA  
SERGIO CHIMENTI

Dermatology Update  
ROMA 17-18 Maggio 2024




CONTEST  
3° INCONTRO





# LC-OCT Team

U.O. di Dermatologia  
Università Cattolica del Sacro Cuore di Roma  
Fondazione Policlinico Universitario A. Gemelli - IRCCS



PER RISPONDERE  
collegati con il tuo smartphone a:

[meeter.it/yon](https://meeter.it/yon)



SCUOLA DERMATOLOGICA  
SERGIO CHIMENTI

Dermatology Update  
ROMA 17-18 Maggio 2024

YES<sup>or</sup> NO

CONTEST  
3° INCONTRO